

CASUISTICA

Osteonecrosis maxilar: una problemática onco-odontológica

Silvana Picardo,¹ Daniel Eduardo Levy,² Eduardo Rey³

¹ Ayudante de 2da. Cátedra de Cirugía y Traumatología Bucomáxilofacial II. Fac de Odontología de la UBA. Tesista doctoral Fac de Odontología UBA.

² Jefe del Servicio de Oncología. Hospital Bernardino Rivadavia. Docente Autorizado de la UBA.

³ Profesor Titular de las Cátedras de Cirugía y Traumatología Bucomáxilofacial I y II Fac de Odontología de la UBA. Jefe del Servicio de Odontología de la Academia Nacional de Medicina.

Resumen

Los bifosfonatos fueron sintetizados en el siglo XIX por químicos alemanes, los cuales buscaban prevenir el depósito industrial de carbonato de calcio en sus chimeneas. Más tarde se observó la gran afinidad de la droga con el tejido óseo y que además inhibía la conversión de fosfato de calcio amorfo a hidroxiapatita (HA), lo cual reducía la velocidad de disolución de los cristales óseos.²⁰ Por lo antedicho, estos compuestos sintéticos son utilizados hace más de tres décadas para el tratamiento de desórdenes esqueléticos: osteoporosis, enfermedad de Paget, hipercalcemia asociada a mieloma múltiple y metástasis óseas propias de cáncer de próstata y mama, osteogénesis imperfecta y displasia fibrosa.^{1,14,15} Recientemente se han descrito algunos casos de osteonecrosis maxilar a causa de tratamiento crónico con bifosfonatos, a altas dosis en la prescripción de dichas drogas utilizadas como terapéutica oncológica.¹

Palabras claves. Bifosfonatos, osteonecrosis, hipercalcemia, cáncer.

Summary

Biphosphonates, synthesized in the mid 19th century by German chemists, were initially used in industry due to their capacity to prevent the deposits of calcium carbonate, which made them especially useful in avoiding the deposit of calcium salt in pipes. Later it was shown that they had great affinity with osseous tissue, where they inhibited the conversion of amorphous calcium phosphate in hydroxyapatite and they reduced the dissolution speed of the later.²⁰ Biphosphonates are synthetic compounds used in the treatment of various metabolic and malignant bone diseases: Osteoporosis, Paget Disease, Hyper-

calcemia, Multiple Myeloma, Metastatic breast cancer and Metastatic prostate cancer, Osteogenesis Imperfecta, Fibrous Dysplasia.^{14,15} Recently, have been described some cases of Osteonecrosis of the jaw because of Biphosphonate treatment in high doses for oncology administration.¹

Key words. Biphosphonates, osteonecrosis, hypercalcemia, cancer.

Introducción

La osteonecrosis de los maxilares fue definida como: "área de hueso en la región máxilo-facial que permanece expuesta al menos ocho semanas, siempre que los pacientes hayan sido prescriptos con bifosfonatos en ausencia de terapia radiante".³⁰

Los factores de riesgo para la ocurrencia de osteonecrosis se agrupan en cuatro categorías:

- Factor de riesgo de la propia droga.
- Factor de riesgo local.
- Factor de riesgo demográfico y sistémico.
- Factor de riesgo genético.

Factor de riesgo de la propia droga

- Potencia del bifosfonato (zolendronato > pamidronato > alendronato).
- Vía de administración (IV > oral).
- Duración del tratamiento.

Factor de riesgo local

- Cirugía dentoalveolar (exodoncias, colocación de implantes y apisectomías).
- Higiene oral deficiente.
- Lesiones periodontales.
- Lesiones dentales inflamatorias (abscesos de origen periodontal o dental).
- Torus palatino o lingual, exostosis, línea milohioidea.
- Trauma debido a prótesis deficientes.
- Historia de osteonecrosis/osteomielitis en los maxilares.

Correspondencia: Silvana Picardo
E-mail: silvanapicardo@hotmail.com

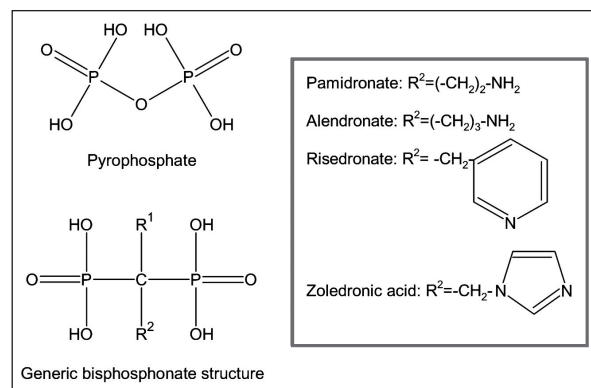
Factor de riesgo demográfico y sistémico

- Edad: (>65 años).
- Sexo: (femenino> masculino) (en estudio).
- Raza: caucásica >negroide (en estudio).
- Tratamiento crónico con corticoesteroides.
- Quimioterapia.
- Terapia estrogénica.
- Abuso de alcohol o tabaco.
- Diagnóstico de cáncer (aumenta el riesgo en caso de mieloma múltiple>cáncer de mama>cáncer de próstata> otras patologías oncológicas).
- Diálisis renal.
- Osteopenia/Osteoporosis.
- Malnutrición.
- Diabetes.
- Obesidad.
- HIV.
- Coagulopatías, discrasias sanguíneas y desórdenes vasculares.
- Hiperlipidemia.
- Desórdenes del tejido conjuntivo.
- Mal de Gaucher.
- Lupus eritematoso sistémico.
- Hipotiroidismo.

Factores genéticos

Existen estudios que demuestran perturbaciones genéticas del citocromo P450 (CYP2C8) asociado al aumento de riesgo de osteonecrosis en pacientes con mieloma múltiple.^{9,19,21,22,24,25}

La estructura de los bisfosfonatos muestra dos grupos fosfatos unidos a un átomo de carbono (P-C-P), (Figura 1), responsable en buena parte de su baja biodisponibilidad análoga químicamente a los pirofosfatos.¹³ La diferencia en la composición química entre pirofosfatos y bifosfonatos corresponde a la unión de dos grupos de P: en el caso de tratarse de pirofosfatos (P-O-P) la unión se produce mediante fosfoanhidros y los bisfosfonatos son reemplazados por fosfoéteres (P-C-P). Esto marca la resistencia a la hidrólisis y disolución en condiciones ácidas de los bisfosfonatos en comparación a los pirofosfatos.²⁰

Figura 1.¹³**Discusión**

Los bifosfonatos se unen fuertemente a la HA. De lo expuesto se deduce la acción farmacológica en el hueso, debido a que los radicales R1 influyen en esa afinidad, así los OH- aumentan la fijación, mientras que el Cl- la reduce. Ello explicaría por qué los bifosfonatos con grupos OH- se fijan mucho más al tejido óseo.¹⁷

Respecto a las cadenas R2 presentan una íntima unión con el osteoclasto.

Existen bifosfonatos nitrogenados y no-nitrogenados de procedencia más contemporánea.²⁴

Una vez que la droga se encuentra en el interior del osteoclasto (uniéndose mediante las cadenas R2) en presencia de bifosfonatos no-nitrogenados (tiludronato, etidronato, clodronato), actúan como análogos de tóxicos de ATP, generando la apoptosis de osteoclastos y consecuentemente impidiendo el normal dinamismo metabólico óseo en la ecuación: formación-reabsorción.

Los bifosfonatos nitrogenados (zolendronato, pamidronato, risendronato, ibandronato y alendronato), aparte de presentar idéntico mecanismo de acción que los bifosfonatos no-nitrogenados funcionan inhibiendo la prenilación, siendo diana molecular de FPP-sintetasa. Esto implica la inhibición de la vía mevalonato y por ende de la síntesis de colesterol mediante la supresión de farnesil-pirofosfato y generil-generil difosfato, resultando la falta de acción de la bomba de GTPasa. En conclusión, la ausencia de GTP interfiere en la síntesis de RAS, RHOC, RAC, PROTEÍNA G, disminuyendo sus niveles séricos, provocando: pérdida de borde en cepillo del osteoclasto, deficiencias en su citoesqueleto, imposibilidad de realizar endocitosis y por ende ocurre la apoptosis del osteoclasto.¹⁷

Los bifosfonatos se liberan cuando el hueso donde se depositan es reabsorbido, de lo que se deduce su larga vida media (acción a largo plazo).^{3,5,11} Además, producen la destrucción de la barrera de queratina del epitelio bucal, razón que explicaría la necrosis ósea en los maxilares ante la presencia de placa bacteriana. Aunque los mecanismos de osteonecrosis no son exactamente conocidos en profundidad, se sabe que fisiológicamente la exposición constante de los componentes del fluido crevicular en el espacio periodontal estimulan a la osteogénesis, ya que existe un metabolismo dinámico en los huesos maxilares debido al estímulo crónico de la oclusión; dichos factores actúan como noxas provocando diferentes respuestas inflamatorias, tanto fisiológicas como patológicas, a saber: absceso periodontal, exodoncias, caries con afectación pulpar, etc. Estos factores inflamatorios promueven la activación del sistema OPG-RANKL elevando los niveles séricos de RANKL y citoquinas a favor de la estimulación de la reabsorción ósea, pero en pacientes bajo tratamiento crónico con bifosfonatos la reparación tisular ósea no se llega a concretar. Muchas

bacterias muestran la estimulación de reabsorción ósea mediada por dichas sustancias y algunas otras inhiben su formación. El reflejo más característico de mediadores osteolíticos bacterianos corresponde a LPS (lipopolisacáridos) producidos por bacterias Gramh (-), bacterias que estimulan localmente a la producción de citoquinas.²⁷

En pacientes edéntulos, con prótesis mal adaptados, donde existe una lesión crónica traumática en las crestas óseas, es también posible la afectación osteonecrotica por bifosfonatos, ya que también es considerado un factor de riesgo, porque de esta manera también son estimulados los factores inflamatorios.²⁰

Estudios centrados en el efecto del nitrógeno de los bifosfonatos en células tumorales confirman que *in vitro*, inhiben la adhesión de células neoplásicas óseas, reducen la disponibilidad de invadir membranas artificiales y enlentecen la migración celular. En conjunto predisponen a la citotoxicidad directa o inducen la apoptosis ya que producen la disrupción en la vía de síntesis de mevalonato. Además, también *in vitro* inhiben la matriz de metalo-proteinasas: familia enzimática dependiente de Zn que participa en la reparación normal de células tumorales para facilitar la invasión a otros tejidos. Provoca también la no activación de los factores de crecimiento (IGF-1; TGF- β ; VEGF; TNF- α) impidiendo metástasis de tipo ósea.^{13,27}

La imposibilidad de reparación ósea por pérdida del equilibrio metabólico (reabsorción-neoformación) produce la muerte de osteocitos, ya que la matriz orgánica ósea no sufre reparación, la matriz mineral se halla inelástica, no existen canaliculos de Volkman por obstrucción ya que no proliferan los vasos sanguíneos y existe una importante hipermineralización, el sistema haversiano involuciona y empeora el caso debido a la falta de reabsorción ósea, dando lugar a fracturas patológicas y exposiciones del tejido necrótico de maxilares.^{6,11}

Si la osteonecrosis debida a terapia crónica de bifosfonatos fuera simplemente una necrosis ósea avascular, se esperaría su manifestación en demás estructuras óseas de la economía (cadera, rodilla, por ejemplo) y no está claro cuál es el motivo de su predilección por los huesos maxilares, aunque se hipotetiza la relación directa con la función oclusal de los huesos maxilares respecto a la transmisión de fuerzas, promoviendo la respectiva cascada inflamatoria inductiva para provocar un recambio óseo a mayor velocidad que en otros huesos de la economía. También se piensa que la adición de flora con gran potencial anaerobio Gramh negativo jugaría un importante papel.²⁸

Respecto a la farmacocinética, los bifosfonatos administrados por vía oral se absorben en el intestino solamente en un 1-10% contrariamente a los administrados por vía IV, los cuáles alcanzan un 30-70%, acumulándose ambos en el tejido óseo, poseen

un $t_{1/2}$ corto en sangre (0.5hs) y un $t_{1/2}$ largo en tejido óseo (hasta 12 años sin deteriorarse), no se metabolizan y se excretan por orina. La toxicidad sistémica depende de muchos factores: es tiempo dependiente y se condiciona respecto al tipo, dosis e intervalo de dosificación de bifosfonato prescripto.¹⁶

A diferencia de la osteoradionecrosis, la necrosis ósea por bifosfonatos presenta una pasividad en las líneas de esparcimiento en la laguna de Howship, en cambio, en un hueso irradiado existe dicha actividad.^{4,8} La osteoradionecrosis se provoca debido al daño microvascular del osteocito en un maxilar irradiado (comúnmente maxilar inferior debido a la menor vascularización que fisiológicamente presenta este hueso de la economía) y generalmente se reproduce luego de una exodoncia. Es muy infrecuente que dicha necrosis se produzca en maxilar superior (<5% de los casos), teniendo mayor incidencia en hombres que en mujeres.¹⁷ Patológicamente no existen diferencias significativas entre osteoradionecrosis y necrosis ósea por bifosfonatos. La única discrepancia corresponde a la predisposición macroambiental de la boca, debido a su flora microbológica adicionando al compromiso vascular y al trauma masticatorio que sufre el maxilar.⁶

Las imágenes radiológicas típicas demuestran zonas líticas representadas por radiolucidez que circunscribe la lesión en estudio. Puede haber además porciones escleróticas que se visualizan radiopacas.²⁸

Los requerimientos clínicos para el diagnóstico de las necrosis estudiadas corresponden al cumplimiento de los siguientes requisitos:

- Hallarse bajo tratamiento previo con Bifosfonatos (un año por vía endovenosa).
- Existir hueso expuesto en la región máxilo-facial que persista más allá de ocho semanas.
- No tener historia de radioterapia en los maxilares.^{24,25}

El aspecto clínico de la lesión osteonecrotica por bifosfonatos presenta características similares a la osteopetrosis.^{16,20} La exposición ósea de estos eventos puede ser asintomática y autolimitada en su tamaño; aunque en la mayoría de los casos presentan una sintomatología de tipo inflamatoria bastante ruidosa, no dependiendo de su extensión.²³

Conclusiones

Es inminente la priorización de la continuación de los tratamientos con bifosfonatos recibida por vía endovenosa respecto a la posible presencia de osteonecrosis maxilar por tratamiento crónico con dicha droga ante patologías que requieran su prescripción. Respecto a la ecuación costo-beneficio, el propósito terapéutico del tratamiento con bisfosfonatos nos inclina en la decisión de controlar las dificultades que puedan presentarse a nivel óseo oral. En ese caso se deberá evaluar al paciente explicitando la

ocurrencia de dicha lesión necrótica, evitando y controlando infecciones secundarias y previniendo la extensión de la lesión respecto al desarrollo de nuevas áreas necróticas. Los médicos oncólogos deberán evaluar a los pacientes, que serán prescriptos con bifosfonatos endovenosos de manera similar que a los pacientes que iniciaren radioterapia en cabeza y cuello, siguiendo el protocolo de la guía de prevención de osteradionecrosis.^{23,24}

En conclusión el incremento de la frecuencia de aparición de osteonecrosis asociada con el uso de bifosfonatos ha resultado en un aumento de la toxicidad ósea, aunque su mecanismo no es bien conocido aún. El desarrollo de osteonecrosis asociado con bifosfonatos se atribuye a la falla de remodelación ósea. Debido a que el maxilar inferior no presenta una rica vascularización, se lo considera sitio frecuente de producirse microtraumas causando una rápida reabsorción ósea, sumado a que los bifosfonatos se concentran en altas dosis en dicho hueso. La inhibición de la reabsorción ósea mediada por osteoclastos conlleva a necrosis acelulares con involución de los pequeños capilares que tienen la función de irrigar el hueso. La combinación de la falta de remodelación ósea, hipercalcificación, factores dentarios infecciosos crónicos, adelgazamientos de la mucosa bucal, flora microbiana diversa, inhibición de la angiogénesis, sumado a la injuria invasiva quirúrgica, podría resultar en la exposición ósea necrótica carente de reparación tisular.²⁶ **Estudios retrospectivos nos brindan una incidencia que si bien es baja, nos obliga a adoptar una terapéutica preventiva con nuestros pacientes.** Reid en su review del año 2009 nos afirma que: el 5% (en 7.500 pacientes estudiados): Abu; 5,5% (en 40.000 pacientes estudiados): Wilkinson; 4,5-6,8% (de pacientes estudiados): Cartsos; padecieron osteonecrosis maxilar debido a tratamiento crónico con bifosfonatos por causa oncológica.²⁸

Caso Clínico

Paciente femenino de 67 años de edad se presenta a la consulta en la Cátedra de Cirugía y Traumatología Buco-máxilo Facial II de la Facultad de Odontología de la UBA, derivada por el servicio de Oncología del Hospital Bernardino Rivadavia, con motivo de lesión en sector 4 (hemimaxilar derecho de mandíbula) en el reborde mandibular supraneural (zona de tercer molar), de naturaleza espontánea (sin que se haya realizado ninguna terapéutica que implique exposición ósea), crónica, sintomática: dolorosa con exudados sero-hemáticos, ganglio linfático submaxilar infartado unilateral fijo, al igual que la cadena ganglionar linfática del cuello de igual lado. La zona afectada se hallaba umbilicada y eritematosa clínicamente. Presentaba tumoración edematosa, causando asimetría facial.

Radiográficamente, se determina una zona ra-

diopaca en sector 3 y 4 de 1 x 2 cm de tamaño, circunscripta por un halo radiolúcido. Por lo cual se decide realizar exodoncia de 4.6 (primer molar inferior derecho) y toma parcial biópsica de dicha lesión, que clínicamente presentaba plano de clivaje en el momento de la extirpación quirúrgica de la muestra. (Foto 1 y Foto 2).

FOTO 1.

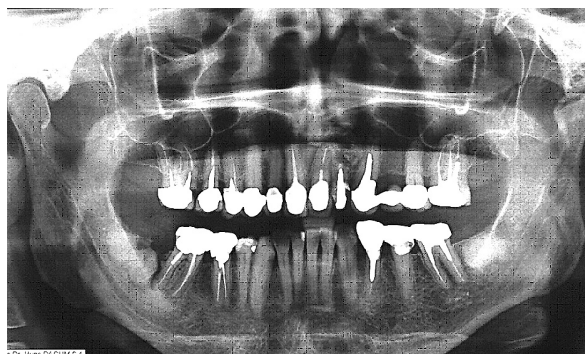
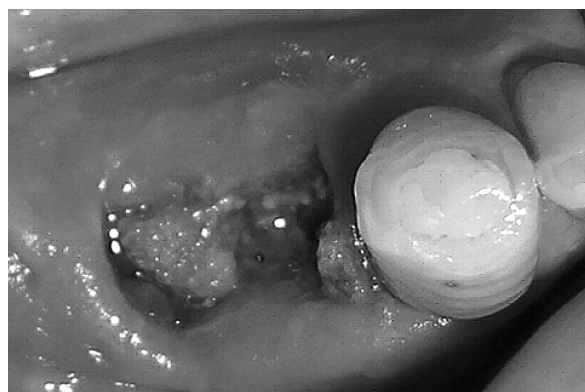


FOTO 2.



Los análisis hemáticos serológicos arrojan resultados con deficiencias en su hematocrito 36.90 VN: 39-50% y eritrosedimentación: 51 mm/hora, hallándose bajo los niveles normales el *clearance* de calcio: 0.6 ml/min VN: 0.9-1.0 ml/min.

La paciente presenta antecedentes de carcinoma espinocelular de trompa y ovario con siembra peritoneal, anexo histerectomía total y omentectomía en el año 2001. Fue prescripta con taxanos como tratamiento post-operatorio primario en el servicio de Oncología del Hospital Bernardino Rivadavia (siendo el primer Servicio Oncológico que realizó la aplicación de taxanos en un Hospital Municipal dentro del ámbito de Buenos Aires). Se utilizaron seis ciclos en terapia intensiva de dicha droga. Cabe destacar que estos fármacos presentan, respecto a su farmacodinamia, diversos efectos adversos en el sistema cardiovascular, como ser: insuficiencia cardíaca o arritmias severas, por lo cual fueron prescriptos cada doce horas bajo monitoreo y fracción de con-

trol ventricular previo realización de eco-cardiograma en unidad de terapia intensiva. El seguimiento se realizó con TAC cortes axiales y coronales cada seis meses, no demostrando recidivas durante los cinco años posteriores a la cirugía. Desde el año 2006 se realizaron ecografías para control, complementando el diagnóstico con TAC anual y marcadores tumorales, en especial CA 125 (que nunca arrojó valores elevados).

La paciente se hallaba bajo control clínico con su médico de cabecera desde el año 2004 con diagnóstico de osteoporosis quien una vez demostrado mediante estudios apropiados (centellograma óseo en cámara gama, RNM de columna y densitometría ósea), complementado con estudios hemato-urina-rios llega a la conclusión que la paciente debe ser tratada con bifosfonatos (alendronato 70 mg semanal, vía oral, por un período de 14 meses y posteriormente 5 mg de dicha droga durante 16 meses también por vía oral). Luego, dado que los dolores lumbares y dorsales no mermaban, se le administraron bifosfonatos endovenosos (ácido zoledrónico) semestrales, desde el año 2007, obteniendo mejoras en relación con su sintomatología algida.

El resultado de biopsia de lesión bucal arrojó: "Sustrato histopatológico correspondiente a lesión tipo displásica cemento-ósea y reacción inflamatoria crónica, con necrosis ósea (osteomielitis focal)", la cual se relaciona con sus antecedentes sistémicos. La misma fue realizada por Dra Keszler Alicia de la Cátedra de Anatomía Patológica de la Facultad de Odontología, UBA.

Protocolo de atención respecto a tratamiento con bifosfonatos

Recomendaciones antes de iniciar terapia con bifosfonatos

1. Consulta odontológica.
2. Intercomunicación Médico-Odontólogo.
3. Examen clínico y Rx (periapical + panorámica).
4. Tratamiento dental: eliminar focos infecciosos para prevenir futuras intervenciones quirúrgicas.
5. No considerar la posibilidad futura de colocar implantes.
6. Remoción de torus mandibular o palatino con mucosa adelgazada.
7. Se recomienda profilaxis ATB para cualquier procedimiento invasivo.
8. No es necesario demorar terapia si hay que hacer tratamiento no invasivo; de ser invasivo, esperar un mes post-cirugía para iniciar tratamiento.
9. Una vez iniciado el tratamiento, realizar controles odontológicos periódicos.

Recomendaciones odontológicas a considerar durante la terapia con bifosfonatos

1. Exhaustivo examen odontológico.
2. Examen radiológico: osteólisis, osteoesclerosis, pérdida de inserción, lesiones de furcación.

3. Evitar exodoncias.
4. Movilidad de grado 1 y 2: ferulizar.
5. Movilidad de grado 3 con o sin absceso: exodoncia + ATB terapia.
6. Evaluar zonas de posible presión o fricción protética: aliviar.

Tratamiento del paciente con osteonecrosis de los maxilares

1. Informar al paciente.
2. Tratamiento combinado médico-odontológico.
3. Realizar toma biopsia (solo en pacientes oncológicos).
4. Eliminar o controlar el dolor y prevenir la progresión de hueso expuesto.
5. Control infección: Irrigaciones y buches con clorhexidina 0,12% y ATB terapia de ser necesario.
6. No se recomienda cirugía para no extender el área ósea expuesta y a su vez debilitar el hueso maxilar.

Bibliografía

1. Dimitrikopoulos C, Magopoulos D. Karakasis: Bisphosphonate-induced avascular osteonecrosis of the jaws: a clinical report of 11 cases. *Int J Oral Maxillofac Surg* 2006;35:588-593.
2. Watts NB, Marciani RD. Osteonecrosis of the jaw. *South Med J*. 2008 Feb;101(2):160-165.
3. Ponte Fernández N, Estefania Fresco R, Aguirre Urizar JM. Bisphosphonates and oral pathology I. General and preventive aspects. *Med Oral Patol Oral Cir Bucal*. 2006;11(5):E396-400.
4. Rajesh Gutta, BDS,° and Patrick J Louis, DDS, MD. Bisphosphonates and osteonecrosis of the jaw: Science and rationale. *Oral Surg Oral Med Oral Pathol Oral Radiol Endod* 2007;104:186-193.
5. Rossi Diego, Ornella Dórto, Davide Pagani, Alessandro Agazzi, Humberto Marzano, Giancarlo Derada Troletti, Walter Fontanella, Lorenzo Pignataro. Bisphosphonate-associated osteonecrosis of the jaws: a therapeutic dilemma. *Oral Surg Oral Med Oral Pathol Oral Radiol Endod* 2007;103:e1-e5.
6. Mehrotra B, Ruggiero S. Bisphosphonate complications including osteonecrosis of the jaw. *Hematology Am Soc Hematol Educ Program* 2006:356-60, 515.
7. Cheng A, Mavrokokki A, Carter G, Stein B, Fazzalari NL, Wilson DF, Goss AN. The dental implications of bisphosphonates and bone disease. *Aust Dent J*. 2005; 50(Suppl2):S4-13.
8. Melo MD, Obeid G. Osteonecrosis of the jaws in patients with a history of receiving bisphosphonate therapy: strategies for prevention and early recognition. *J Am Dent Assoc* 2005;136(12):1675-1681.
9. Sarasquete ME, García-Sanz R, Marín L, Alcoceba M, Chillon MC, Balanzategui A, Santamarina C, Rosinol L, de la Rubia J, Hernandez MT, García-Navarro I, Lahuerta JJ, González M, San Miguel JF. Bisphosphonate-related osteonecrosis of the jaw is associated with polymorphisms of the cytochrome P 450 CYP2C8 in multiple myeloma: a genome-wide single nucleotide polymorphism analysis. *Blood* 2008 Oct 1;112(7):20709-12 Epub 2008 Jul 1.

10. Lavandeira HA, Vasallo M, Puia S, Aguirre J, Rey E. Un nuevo alerta rojo en Odontología: la administración de bisfosfonatos. RAOA 2007; 95,Nº4: 331-334.
11. Marx RE. Oral and Intravenous Bisphosphonate-Induced Osteonecrosis of the Jaws, History, Etiology, Prevention and Treatment. Quintessence Publishing Co, Inc 2007.Canada. www.quintpub.com
12. Ferreira Leite A, Figueiredo PT, Santos Melo N, Acevedo AC, Gusmao Paraíso Cavalcanti M, Paula LM, Paula AP, Silva Guerra EN. Bisphosphonate-associated osteonecrosis of the jaws. Report of a case and literature review. Oral Surg Oral Med Oral Pathol Oral Radiol Endod 2006; 102:14-21.
13. Van den Wyngaert T, Huizing MT, Vermorken JB. Bisphosphonates and osteonecrosis of the jaw: cause and effect or a post hoc fallacy? Ann Oncol, 2006 Aug; 17(8):1197-204.
14. Abu-Id MH, Warnke PH, Gottschalk J, Springer I, Wiltfang J, Acil Y, Russo PA, Kreusch T. "Bis-phossoy jaws" - high and low risk factors for bisphosphonate-induced osteonecrosis of the jaw. J Craniomaxillofac Surg. 2008 Mar;36(2):95-103. Epub 2008 Jan 30.
15. Bensadoun RJ, Blanc JL, Confavreux C, Gourmet R, Maes JM, Penel G, Vieillard MH, Woeller A. Osteonecrosis of the jaw and bisphosphonates in oncology. Bull Cancer 2008 Apr 1;95(4):413-8.
16. Markiewicz MR, Margarone JE III, Campbell JH, Aguirre A. Bisphosphonate-associated osteonecrosis of the jaws. J. Am Dent Assoc, Vol 136, Nº12,1669-1674.
17. Bin Woo S, Hellstein JW; Kalmar JR. Systematic Review: Bisphosphonates and osteonecrosis of the Jaws. Ann Intern Med 2006;144:753-761.
18. Fresco RE, Ponte Fernandez N, Aguirre Urizar JM. Bisphosphonates and Oral Pathology II. Osteonecrosis of the Jaws: Review of the literature 2005. Med Oral Cir Bucal 2006; 11:E456-61.
19. Campisi G, Di Fede O, Muscioto A, Lo Castro A, Lo Muzio L, Fulfaro F, Badalamenti G, Russo A, Gebbia N. Bisphosphonate-related osteonecrosis of the jaw (BRONJ): current dental management designs and issues in diagnosis. Annals of Oncology 18 (Supplement 6): vi 168-vi 172, 2007 doi: 10.1093/annonc/mdm 250.
20. Gámez Font R, Martínez García ML, Olmos Martínez JM. Osteonecrosis of the Jaws due to Bisphosphonate Treatments. Update. Med Oral Patol Oral Cir Bucal 2008 May 1; 13(5): F, 318-24.
21. Lehrer S, Montazem A, Ramanathan L, Pessin-Minsley M, Pfail J, Stock RG, Kogan R. Normal serum bone markers in bisphosphonate-induced osteonecrosis of the jaws. Oral Surg Oral Med Oral Pathol Oral Radiol Endod 2008; 106:389-91.
22. Hess LM, Jeter JM, Benham-Hutchins M, Alberts DS. Factors Associated with Osteonecrosis of the Jaw among Bisphosphonate Users. The American Journal of Medicine (2008) 121, 475-483.
23. Khan AA, Sándor GKB, Dore E, Morrison AD, Alsahli M, Amin F, Peters E, Hanley DA, Sultan R Chaudry, David W Depster, Francis H Glorieux, Alan J Nevielle, Reena M Talwar, Cameron M Clockie, Majd al Mardini, Terri Paul, Sundeep Khosla, Robert G Josse, Susan Sutherland, David K Lam, Robert P Carmichael, Nick Blanas, David Kendler, Steven Petak, Louis Georges ST-Marie, Jacques Brown, A Wayne Evans, Loena Rios, Juliet E Compston. Canadian Consensus Practice Guidelines for Bisphosphonate Associated Osteonecrosis of the Jaw. First Release June 1 2008; J. Rheumatol 2008; 35:1391-7.
24. Ruggiero SL, Dodson TB, Assael LA, Landesberg R, Marx RE, Mehrotra B; American Association of Oral and Maxillofacial Surgeons. American Association of Oral and Maxillofacial Surgeons position paper on bisphosphonate-related osteonecrosis of the jaws-2009 update. J Oral Maxillofac Surg 2009 May;67(5 Suppl): 2-12.
25. LM Junquera, R Martín-Granizo. Diagnóstico, prevención y tratamiento de la osteonecrosis de los maxilares por bisfosfonatos. Recomendaciones de la Sociedad Española de Cirugía Oral y Maxilofacial (SECOM). Comisión Científica de la SECOM, Mayo 22 del 2008.
26. Aragon-Ching JB, Ning YM, Chen CC, Latham L, Guadagnini JP, Gulley JL, Arlen PM, Wright JJ, Parnes H, Figg WD, Dahut WL. Higher incidence of Osteonecrosis of the Jaw (ONJ) in patients with metastatic castration resistant prostate cancer treated with anti-angiogenic agents. Cancer Invest 2009 Feb;27(2):221-6.
27. Reid IR. Osteonecrosis of the jaw: who gets it, and why?. Bone 2009 Jan;44(1):4-10. Epub 2008 Oct 7.
28. Reid IR, Cundy T. Osteonecrosis of the jaw. Skeletal Radiol. 2009 Jan;38(1):5-9. Epub 2008 Jul 23. Review. Erratum in: Skeletal Radiol. 2009 Jan;38(1):107.
29. Rizzoli R, Osteonecrosis of the jaw and bisphosphonate treatment for osteoporosis. Bone. 2008 May;42(5):841-7. Epub 2008 Jan 18.
30. Burr DB; ASBMR Task Force. Summary of ASBMR Task Force on ONJ. J. Musculoskelet Neuronal Interact. 2007 Oct-Dec;7(4):354-355).