

Dermatosis específicas de la embarazada (DEE). Propuesta de nueva clasificación

Prof Dra Lidia Ester Valle

Profesora Universitaria en Medicina, Universidad Católica de Salta (UCS). Doctora en Medicina, Universidad de Buenos Aires (UBA).

Consultora Hospital Materno Infantil Ramón Sardá. Presidente Sociedad de Dermatología de la Ciudad de Buenos Aires de la Asociación Médica Argentina (SDBA-AMA).

Ciudad Autónoma de Buenos Aires, Argentina.

Resumen

En el presente trabajo se realiza una breve descripción de las dermatosis específicas de la embarazada (DEE). Se considera que la afección específica más frecuente son las pápulas y placas urticarianas pruriginosas del embarazo (PPUPE), y en segundo lugar los prurigos vinculados del embarazo (PVE). Se aporta una propuesta de nueva clasificación de las dermatosis específicas de la embarazada (DEE). En la clasificación se consideran dos grupos de afecciones. **Grupo A:** dermatosis específicas de la embarazada (DEE), y dentro de él: **a)** como enfermedad más frecuente las pápulas y placas urticarianas pruriginosas del embarazo (PPUPE); **b)** seguidas de los prurigos, tanto sea el precoz como el tardío, a los cuales se los une bajo el término de prurigos vinculados del embarazo (PVE) como entidad también frecuente **c)** la foliculitis pruriginosa del embarazo (FPE). Como afecciones menos frecuentes dentro de este grupo: **a)** dermatitis papulosa de Spangler (DPS); **b)** erupción toxémica del embarazo (ETE); **c)** herpes gestationis (HG); **d)** impétigo herpetiforme (IH). **Grupo B:** afección específica de la embarazada sin lesiones en piel: colestasis intrahepática del embarazo (CIE).

Palabras claves. Dermatitis específicas de la embarazada (DEE), embarazo, nueva clasificación.

Pregnant specific dermatoses (DEE). Proposal for a new classification

Summary

In the present work, a brief description of the specific dermatoses of the pregnant woman (DEE) is made. The most common specific condition is considered to be pruritic urticarial papules and plaques of pregnancy (PPUPE), and secondly, prurigos associated with pregnancy (PVE). A proposal for a new classification of pregnant-specific dermatoses (DEE) is provided. Two groups of conditions are considered in the classification. **Group A:** pregnant-specific dermatosis (EED), and within it: **a)** as the most frequent disease, pruritic urticarial papules and plaques of pregnancy (PPUPE); **b)** followed by prurigos, both early and late, to which they are associated under the term of linked prurigos of pregnancy (PVE); as also frequent entity; **c)** the pruritic folliculitis of pregnancy (FPE). As less frequent conditions within this group: **a)** Spangler's papular dermatitis (DPS); **b)** toxic eruption of pregnancy (TEE); **c)** herpes gestationis (HG); **d)** impetigo herpetiformis (IH). **Group B:** specific condition of the pregnant woman without skin lesions: intrahepatic cholestasis of pregnancy (ICD).

Key words. Pregnant specific dermatoses (DEE), pregnancy, new classification.

Abreviaturas

CIE: Colestasis intrahepática del embarazo.

C3: Tercer componente del complemento.

DEE: Dermatitis específicas de la embarazada.

DPS: Dermatitis papulosa de Spangler.

Correspondencia. Prof Dra Lidia Ester Valle
Avenida Rivadavia 3740, 1° Piso (C.P.: 1204).
Ciudad Autónoma de Buenos Aires, Argentina
Tel.: 011 49822484 / 011 15 5 013 2321
Correo electrónico: lidiavalle@hotmail.com

ETE: Erupción toxémica del embarazo.

Factor HG: Factor herpes gestationis.

FPE: Foliculitis pruriginosa del embarazo.

GC: Gonadotrofina coriónica.

HG: Herpes gestationis.

IFD: Inmunofluorescencia directa.

IFI: Inmunofluorescencia indirecta.

IgG: Inmunoglobulina G.

IH: Impétigo herpetiforme.

PE: Prurigo del embarazo.

EPE: Erupción polimorfa del embarazo.

PPE: Psoriasis pustulosa del embarazo.

PPUPE: Pápulas y placas urticarianas pruriginosas del embarazo.

PVE: Prurigos vinculados del embarazo.

Introducción

Las alteraciones inmunológicas, endocrinológicas, metabólicas y vasculares que se observan en las pacientes embarazadas producen cambios orgánicos, y las pacientes son susceptibles de adquirir enfermedades.

En el tegumento de la embarazada se evidencian cambios fisiológicos o patológicos, los cuales requieren, en múltiples oportunidades, la consulta con el dermatólogo. Los cambios considerados fisiológicos para esta etapa de la vida se denominan alteraciones de los componentes cutáneos normales, y se dividen en varias categorías. Otras afecciones son consideradas específicas de las pacientes embarazadas, enfermedades que solo se presentan en la etapa de la gestación, y también se observan afecciones que coexisten o comienzan en el embarazo, lo que se denomina asociación con otras enfermedades.¹⁻⁴

1. Afecciones fisiológicas y benignas: la piel y los anexos padecen alteraciones por los cambios hormonales e inmunológicos; estos cambios luego del parto revierten en forma paulatina. Se mencionan: hiperpigmentaciones, estrías de distensión, alteraciones en el pelo, uñas, glándulas, y prurito localizado y generalizado.⁴

2. Dermatitis específicas de la embarazada (DEE), conocidas también como: **a)** dermatosis del embarazo, **b)** dermatosis específicas de la gestación, **c)** enfermedades específicas del embarazo.

Representan un grupo variado de afecciones que, como su nombre lo indica, son exclusivas de esta etapa de la vida. Lo más característico son las lesiones inflamatorias y el prurito de grado variable, desde poco manifiesto a muy intenso.

Estas afecciones son poco frecuentes y no siempre son derivadas a la interconsulta dermatológica. Las pacientes son tratadas en algunas oportunidades con medicamentos que no son los indicados, tanto para la afección como para las posibles complicacio-

nes que pueden ocasionar (muerte del producto de la concepción, bajo peso al nacer, prematuridad).

3. Con respecto a las enfermedades asociadas con el embarazo debemos decir que estas pueden comenzar durante el embarazo, ser preexistentes o iniciar en el puerperio. Las enfermedades son variadas. Cualquier afección puede ingresar en este grupo sin importar su etiología.

Dentro de las virosis más frecuentes se mencionan el herpes simple, los moluscos contagiosos y los condilomas acuminados. Debemos mencionar la sífilis como infección de transmisión sexual que puede provocar una seria afectación al feto.

Material y método

Se realiza una búsqueda con respecto a las distintas clasificaciones mencionadas de las patologías dermatológicas en las pacientes embarazadas.

Se presentan las clasificaciones más citadas en las diversas bibliografías.

Se mencionan las afecciones específicas de la embarazada de acuerdo a su nombre en la actualidad.

Discusión

Durante muchos años se ha tratado de realizar una clasificación que lleve a optimizar la comprensión de las afecciones específicas que se observan en las pacientes embarazadas. Las distintas nomenclaturas que presentan las diversas enfermedades, la falta de un diagnóstico de certeza y la escasa consulta al dermatólogo llevaron durante años a no poder esclarecer el tema.⁵

En el año 1982, Holmes RC y Black MM presentaron una clasificación, en la cual destacan: **a)** erupción polimorfa del embarazo (que incluye erupción toxémica del embarazo, pápulas y placas urticarianas pruriginosas del embarazo [PPUPE], prurigo tardío del embarazo, eritema tóxico del embarazo, eritema multiforme del embarazo); **b)** prurigo tardío del embarazo; **c)** herpes gestationis; **d)** dermatitis papulosa; **e)** foliculitis pruriginosa.^{6,7}

Shornick JK, en el año 2004, consideró cuatro grupos: **a)** penfigoide gestacional (herpes gestacional); **b)** pápulas y placas urticariales pruriginosas del embarazo (PPUPE), en este grupo: erupción polimorfa del embarazo, exantema toxémico del embarazo, eritema tóxico del embarazo, prurigo del embarazo de inicio tardío; **c)** prurigo del embarazo, en este grupo: prurigo gestacional de Besnier, prurigo del embarazo de inicio precoz de Nurse, dermatitis papular del embarazo de Spangler, foliculitis pruriginosa del embarazo, enfermedad lineal por IgM del embarazo; **d)** colestasis del embarazo (colestasis obstructiva). Asimismo, considera que el impétigo herpetiforme es una psoriasis pustulosa y no la incluye en su clasificación.⁸

Berrón Ruíz AL, en su trabajo "Dermatitis Gestacionales. Revisión del Tema", presentado en el año

2007, manifiesta que las PPUPE corresponden a una afección dermatológica bien definida de las pacientes embarazadas.⁹

Ambros Rudolph C, en una clasificación que es de las últimas presentadas, en el año 2011, modificó la clasificación presentada por Holmes y Black. Esta clasificación considera las siguientes enfermedades dermatológicas específicas del embarazo: **a)** penfigoide gestacional, **b)** erupción polimorfa del embarazo, que es un conjunto de afecciones (PPUPE, exantema toxémico del embarazo, eritema tóxico del embarazo, prurigo gestacional de inicio tardío); **c)** erupción atópica que agrupa al prurigo gestacional de inicio precoz, dermatitis papulosa de la gestación; **d)** foliculitis del embarazo; **e)** colestasis intrahepática del embarazo (ictericia colestásica del embarazo y la colestasis del embarazo).^{10, 11}

Las clasificaciones mencionadas de Shornick, Holmes y Black y de Ambros Rudolph adolecen de defectos, dado que agrupan afecciones dermatológicas específicas que tienen variables clínicas dermatológicas definidas, las cuales no pueden compatibilizarse para ser agrupadas.

En año 2015, Valle LE, en el Hospital Materno Infantil Ramón Sardá, en su trabajo de tesis doctoral, realizó un estudio retrospectivo en 1628 historias clínicas dermatológicas. El período de análisis se extendió desde el 24 de septiembre de 2013 al 29 de julio de 2015. Se constataron 500 pacientes embarazadas con enfermedades dermatológicas; 60 pacientes (12%, n = 500) con afecciones específicas de la embarazada, de las cuales 27 eran PPUPE (5,40%), 25 prurigo del embarazo (5,00%), 5 colestasis intrahepática del embarazo (1,00%) y 3 foliculitis pruriginosa del embarazo (0,6%) (Tablas 1, 2 y 3).⁵ Se presenta una clasificación esclarecedora sobre la base de la experiencia personal, datos de otros estudios y el trabajo retrospectivo de tesis. En la clasificación se consideran dos grupos de afecciones. **Grupo A:** dermatosis específicas de la embarazada (DEE), dentro de él: **a)** como enfermedad más frecuentes las pápulas y placas urticarianas pruriginosas del embarazo (PPUPE); **b)** seguidas de los prurigos, tanto sea el precoz como el tardío, a los cuales se los une bajo el término de prurigos vinculados del embarazo (PVE) como entidad también frecuente **c)** foliculitis pruriginosa del embarazo (FPE). Como afecciones menos frecuentes dentro de este grupo: **a)** dermatitis papulosa de Spangler (DPS); **b)** erupción toxémica del embarazo (ETE); **c)** herpes gestationis (HG); **d)** impétigo herpetiforme (IH). **Grupo B:** afección específica de la embarazada sin lesiones en piel: colestasis intrahepática del embarazo (CIE).

Se describirán brevemente las afecciones.

Tabla 1. Afecciones dermatológicas. Población total (n = 500). Se consignan a continuación las afecciones dermatológicas más frecuentes encontradas.⁵

Afecciones	N	Porcentaje (%)
Prurito	59	11,80
Dermatitis contacto	34	6,80
PPUPE	27	5,40
Verrugas	26	5,20
Prurigo del embarazo	25	5,00
Nevos/tumor benigno	25	5,00
Infecciones bacterianas	20	4,00
Pitiriasis versicolor	18	3,60
Acné	18	3,60
Intertrigo micótico	15	3,00
Rosácea	14	2,80
Dishidrosis	14	2,80
Eccema	13	2,60
Melasma	13	2,60
Onicomycosis	13	2,60

Otras afecciones encontradas: afecciones fisiológicas (n = 11); eccemátide acromiante (n = 8); foliculitis (n = 7); psoriasis (n = 6); granuloma piógeno (n = 4); infección viral (n = 4); foliculitis pruriginosa del embarazo (n = 3); colestasis intrahepática del embarazo (n = 5); dermatoficia (n = 3); ectoparasitosis (n = 2); tiña (n = 2); pitiriasis rosada (n = 2); otras (n = 44).

Tabla 2. Afecciones específicas la embarazada. Población total (n = 500).⁵

Afección	N	Porcentaje (%)
PPUPE	27	5,40
Prurigo del embarazo	25	5,00
CIE	5	1,00
FPE	3	0,60

CIE: colestasis intrahepática del embarazo; **FPE:** foliculitis pruriginosa del embarazo.

Tabla 3. Afecciones específicas la embarazada (n = 60).⁵

Afección	N	Porcentaje (%)
PPUPE	27	45,00
Prurigo del embarazo	25	41,66
CIE	5	8,33
FPE	3	5,00

CIE: colestasis intrahepática del embarazo; **FPE:** foliculitis pruriginosa del embarazo.

Pápulas y placas urticarianas pruriginosas de la embarazada (PPUPE)

Pápulas y placas urticarianas pruriginosas del embarazo, Lawley TJ, 1979.

Esta afección es la más frecuente, se observa en uno de cada 160-180 embarazos; algunos autores mencionan uno cada 300 embarazos.

Cursa con prurito irresistible, pero no se observan lesiones de rascado, aunque sí lesiones de frotación.

Dentro de los estudios y teorías de las causas de la enfermedad se mencionan mecanismos endocrinológicos, hormonales, inmunológicos, vasculares, todos propios del embarazo; también factores paternos y distensión abdominal. La reacción inflamatoria linfohistiocitaria en las PPUPE podría ser provocada por la alteración de los antígenos del colágeno como resultado de la distensión abdominal.

Comienza con lesiones papulosas, pequeñas, de 0,1 hasta 0,5 cm, ubicadas por regla general en las estrías abdominales, alrededor de la región umbilical (respetan el ombligo). Son eritematosas, rosadas, edematosas, inflamatorias, y con poca frecuencia pueden presentar un halo más claro. Estas lesiones se unen y forman placas eritematosas y edematosas.^{6, 12}

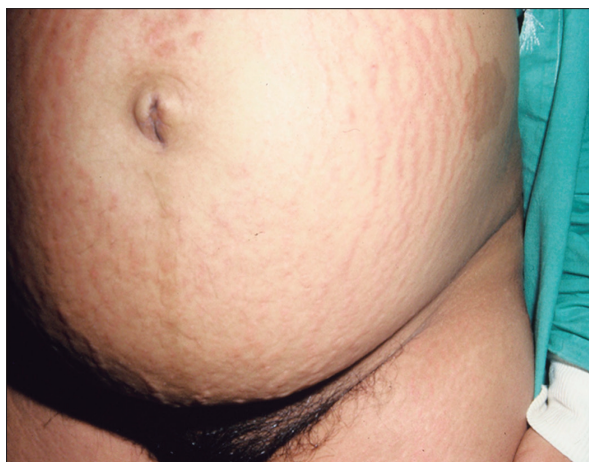
Con el avance de la afección las lesiones se extienden a muslos y glúteos; solo ocasionalmente se ubican en brazos y piernas.^{6, 12}

Las lesiones papulosas muy edematosas en oportunidades toman un aspecto pápulo-vesicular. Se las menciona como micro-vesículas, no son verdaderas vesículas. Se sugiere que su formación se debería al excesivo edema epidérmico y dérmico.¹³

Las mucosas siempre están respetadas.

No afecta a la paciente en embarazos posteriores y no hay alteraciones en la morbilidad y mortalidad materno-fetal.

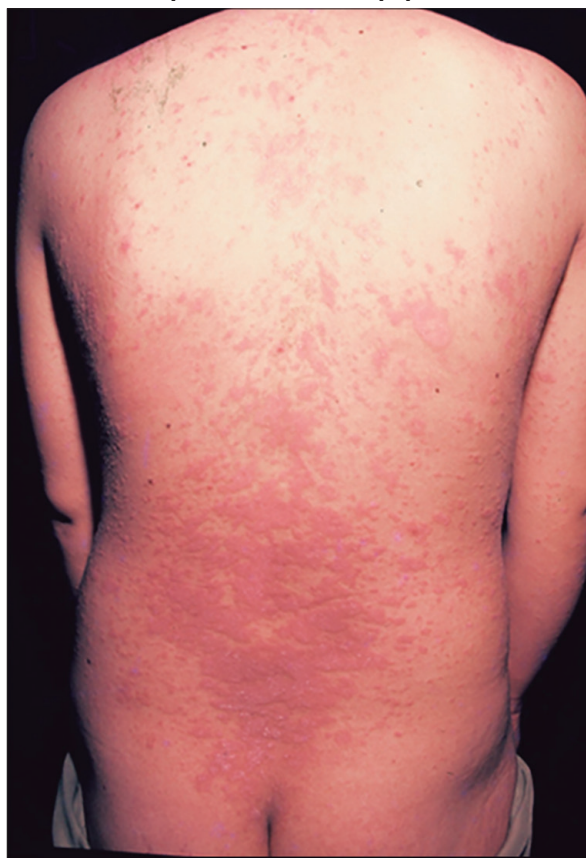Figura 1. Pápulas y placas urticarianas pruriginosas del embarazo (PPUPE). Lesiones papulosas eritematosas en las estrías abdominales.



De acuerdo a la forma de extensión de la enfermedad en el tegumento, pueden establecerse tres grados de la afección. **Grado I:** lesiones escasas y el prurito no es irresistible; afectación en menos del 10% del tegumento. **Grado II:** mayor cantidad de lesiones equivalentes hasta el 30% del tegumento. **Grado III:** lesiones diseminadas con superficie afectada de más del 30% del tegumento.⁵

Dentro de las complicaciones se presentan: eccematización; lesiones por frotación importante e impetiginización.

Figura 2. Pápulas y placas urticarianas pruriginosas del embarazo (PPUPE). Paciente con lesiones diseminadas papulosas y en placas. En esta imagen de tronco posterior pueden observarse las placas eritematosas y edematosas formadas por coalescencia de pápulas.



Prurigos vinculados del embarazo (PVE)

- Prurigo de Besnier, Brocq y Jacquet, 1904.
- Prurigo temprano y tardío del embarazo de Nurse, 1968.

Las lesiones y las características clínicas dermatológicas de ambos prurigos son similares, no son afecciones polimorfas. Uno se observa en el primer y segundo trimestre del embarazo y el otro en el segundo y tercer trimestre.

En esta clasificación se colocan en forma conjunta el prurigo del embarazo temprano (prurigo de inicio precoz, prurigo gestationis de Besnier, Brocq y Jacquet) y el prurigo tardío del embarazo de Nurse.

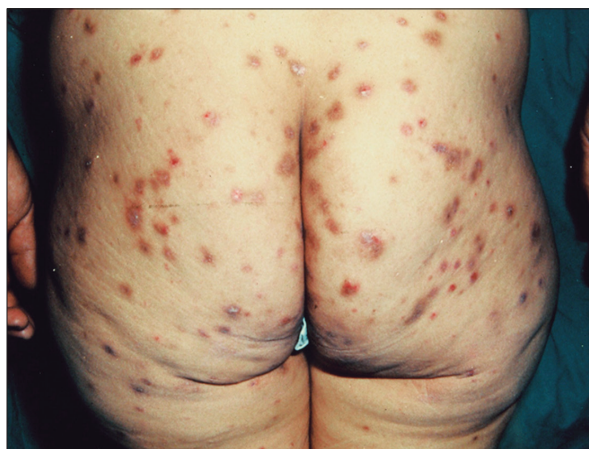Las lesiones son persistentes, papulosas, eritematosas, amarronadas, de diversos tamaños, muy pruriginosas. Se ubican de forma simétrica, con predominio en miembros inferiores y superiores, y en oportunidades afectan el tronco. Se observan lesiones excoriadas, con o sin costras hemáticas.

La etiopatogenia de los prurigos es desconocida; algunos autores los relacionan con la predisposición personal y familiar de antecedentes de atopia, los cuales no siempre se constatan.^{5, 14}

Las lesiones de los prurigos regresan luego del parto.

No presentan alteraciones en la morbilidad y mortalidad materno-fetal.

Figura 3. Prurigos vinculados del embarazo (PVE). Se observan las pápulas eritematosas, amarronadas, excoriadas con predominio de distribución en miembros superiores e inferiores.



Foliculitis pruriginosa del embarazo (FPE)

- Foliculitis pruriginosa del embarazo, Zoberman E y Farmer ER, 1981.

Se observa entre el cuarto y el quinto mes de la gestación, y en algunas oportunidades en el tercer trimestre.

Entidad con muy buena definición clínico dermatológica; son pápulas y pústulas, distintas a las de las PPUPE y a las de los prurigos. Son lesiones foliculares, acneiformes, pequeñas, pruriginosas; con cultivos bacterianos negativos, eso es lo importante.

La localización más frecuente es en el tronco, en la región abdominal, sin afectar las estrías abdominales.¹⁵

No se observan alteraciones en el laboratorio.

En la histología, se constata una foliculitis y perifoliculitis abacteriana.¹⁶

La evolución de la afección es la desaparición al poco tiempo del parto. La máxima persistencia señalada ha sido un mes después del parto.

Tiene tendencia a la recidiva en embarazos posteriores.

Dermatitis papulosa de Spangler (DPS)

- Dermatitis papulosa del embarazo, Spangler, 1962.

Se presenta en uno cada 2400 embarazos. Se constatan pocos casos descritos, pero su clínica dermatológica dilucida el diagnóstico.

Esta afección muy pruriginosa puede comenzar en cualquier momento del embarazo.

Tal como Spangler la definiera, presenta otro tipo de pápulas: son pequeñas, de 0,3 a 0,5 cm, con lesiones centrales representadas por una pequeña pápula, firme (algunos autores la llaman seropápula) y luego por producto de la excoriación es reemplazada por una costra hemática. Las lesiones no presentan tendencia a la agrupación, son generalizadas; se distribuyen en tronco, extremidades y pueden afectar cara y cuero cabelludo. Es muy difícil encontrar pápulas intactas. Las lesiones se distribuyen por todo el tegumento, predominan en la región abdominal, no asientan en las estrías.^{6, 17}

Los estudios histológicos e inmunopatológicos no colaboran con el diagnóstico. En el laboratorio puede encontrarse un importante aumento de gonadotropina coriónica (GC) en la orina de 24 horas, en el tercer trimestre de embarazo y descenso de los niveles de cortisol en plasma y del estriol en orina.⁹

Desaparece a los pocos días del parto y tiende a repetirse en embarazos posteriores.

En algunos trabajos se menciona un incremento de abortos y de la mortalidad fetal, por una posible insuficiencia placentaria. Por lo tanto, se aconseja el seguimiento pautado en forma diaria con respecto a la salud y vitalidad fetal.^{6, 17}

El tratamiento con altas dosis de prednisona disminuye la morbilidad y mortalidad fetal.⁶

Erupción toxémica del embarazo (ETE)

- Erupción toxémica del embarazo, Bourne G, 1962.

Se presenta en las últimas semanas del embarazo; no se relaciona con la preeclampsia ni con la eclampsia.

Las lesiones son maculosas, eritematosas, con un tamaño mayor a los 3 cm, con escamas finas. Las lesiones en escasas oportunidades pueden tomar un aspecto urticariforme. La distribución es simétrica, se ubica en región abdominal, no en las estrías y se extiende a miembros superiores e inferiores. En algunas ocasiones afecta la cara.¹⁸

Cursa con moderado prurito y sensación de quemazón.

Es una afección muy distinta de las PPUPE, aunque algunos autores utilizan la nomenclatura de

ambas afecciones como sinónimos.¹⁸

Se menciona que el riesgo materno fetal está aumentado.

Tiende a recurrir en los embarazos posteriores.

Herpes gestationis (HG)

- Herpes gestationis, Milton, 1872.

Es una afección poco frecuente, su incidencia varía entre 1/2000 a 1/50.000 embarazos.

Se presenta en el segundo y el tercer trimestre del embarazo; en oportunidades, en el primer trimestre y en el curso del puerperio.

Esta afección es muy característica: presenta placas eritematosas y edematosas, se agregan múltiples ampollas y vesículas de distribución herpetiforme. Las lesiones se localizan en el abdomen, principalmente en ombligo y región periumbilical, tronco y extremidades. Las ampollas son transparentes, se rompen dejando erosiones. Respeta cara y mucosas.

En sus formas iniciales, se observan lesiones papulosas leves sin ampollas de HG; en oportunidades, debe diferenciarse de las PPUPE con lesiones muy manifiestas.^{14, 19}

Su etiología es autoinmune. En la inmunofluorescencia directa (ID) se constata depósito de C3 e IgG en membrana basal. En el 30-100% de los casos pueden demostrarse por inmunofluorescencia indirecta (IFI) en suero, anticuerpos circulantes, contra la membrana basal tipo IgG denominado como *factor herpes gestationis*.^{14, 19}

En los estudios de laboratorio se observa eosinofilia en la mayoría de las pacientes.

En esta afección está aumentado el riesgo fetal, por alteración placentaria; se informan aumento de partos prematuros y demora del crecimiento uterino. Es conveniente realizar monitoreo fetal y observación del crecimiento intrauterino de forma semanal.

El recién nacido, en un porcentaje del 10%, puede presentar lesiones similares a las maternas.

Tiene tendencia a la recurrencia en embarazos posteriores.

Para el tratamiento, una vez realizado el diagnóstico, deben indicarse corticoides orales en altas dosis.

Se observan recaídas por el uso de anovulatorios, la menstruación y la presencia de tumores hormonodependientes.

Impétigo herpetiforme (IH)

- Impétigo herpetiforme, Von Hebra, 1872.

Se considera una psoriasis pustulosa en una paciente embarazada.

La psoriasis puede ser anterior al embarazo, o bien su comienzo puede ser durante la gestación. La afección se presenta en el tercer trimestre del embarazo y se resuelve en el posparto, pero puede reaparecer en embarazos posteriores.

Cursa con lesiones en placas eritematosas con pústulas estériles en los límites; dolorosas al tacto. Se distribuye en tronco y extremidades pero, de preferencia, afecta pliegues, con mayor frecuencia los inguinales. No se constatan lesiones en cara, manos y pies. Las lesiones pueden hipertrofiarse y ser vegetantes.^{5, 9}

Puede asociarse a hipocalcemia, malestar general, fiebre, náuseas, vómitos, anorexia, convulsiones, insuficiencia cardíaca o renal.⁹

En la histopatología se observan las características pústulas espongiformes de Kogoj.

Los embarazos de estas pacientes son considerados de alto riesgo obstétrico, por lo que la monitorización fetal debe ser realizada con una frecuencia superior a la habitual.²⁰

Colestasis intrahepática del embarazo (CIE)

Es la más frecuente enfermedad hepática específica del embarazo. Se presenta al final del segundo trimestre y en el tercer trimestre. Cursa con alteración en las pruebas de la función hepática y aumento de los niveles séricos de ácidos biliares.^{14, 21}

Salvo la ictericia, no presenta lesiones dermatológicas que merezcan incluirla dentro de las dermatosis específicas de la embarazada.

La afección cursa con prurito intenso, su síntoma cardinal, sin lesiones dermatológicas. Las pacientes son derivadas a la interconsulta con dermatología cuando presentan lesiones lineales de rascado o en las primeras etapas cuando aún el diagnóstico no está dilucidado y lo único que exteriorizan es el prurito incoercible.

En esta afección debe descartarse la toma de fármacos que puedan producir prurito y se asocien con la producción de colestasis: estrógenos, clorpromacina, estolato de eritromicina.⁵

La colestasis intrahepática del embarazo muestra una alta tendencia a la recidiva en los siguientes embarazos.

La CIE se asocia en varias oportunidades a: partos prematuros, sufrimiento fetal, líquido amniótico meconial y muerte fetal intrauterina.^{2, 6} Parece predisponer en la madre el desarrollo de una litiasis biliar y trastornos hepatobiliares en etapas posteriores al parto.

Conclusiones

Las enfermedades dermatológicas, que se presentan en las pacientes embarazadas, tienen un tiempo limitado de expresión como lo es el del embarazo. Algunas de ellas son de muy escasa frecuencia de presentación, con pocos casos descriptos, y la terminología es confusa para los especialistas y demás profesionales médicos.

Todo lo mencionado restringe las posibilidades de estudios completos e interinstitucionales a nivel

nacional y mundial, lo que sería un importante paso a realizar para clarificar la problemática y también para mejorar la calidad de vida de las pacientes y disminuir la morbi-mortalidad neonatal.

En este trabajo se mencionan las enfermedades específicas que se presentan en las pacientes embarazadas con el nombre con el cual fueron descritas y con los que con mayor frecuencia se mencionan en los diversos trabajos consultados.

Considerando las fuentes bibliográficas consultadas, la experiencia personal y el estudio retrospectivo realizado en el Hospital Materno Infantil Ramón Sardá, donde se investigaron 1628 historias clínicas dermatológicas, de las cuales se seleccionaron 500 historias clínicas de pacientes embarazadas con afecciones dermatológicas, se da a conocer una nueva clasificación de las enfermedades dermatológicas específicas de la embarazada.

Se considera que las pápulas y placas urticarianas pruriginosas de la embarazada (PPUPE) son la afección más frecuente. Ackerman AB y col., en el año 2002, señalaron que es una de las enfermedades cutáneas inflamatorias principales que se observa durante la gestación.²²

En segundo lugar se ubican los prurigos vinculados del embarazo (PVE).⁵

Asimismo, se considera la colestasis intrahepática del embarazo como una afección frecuente pero sin lesiones dermatológicas. Solo ante lesiones no características y/o dudas diagnósticas se deriva al dermatólogo.

En la clasificación no se tiene en cuenta la erupción atópica del embarazo, ya que se considera que es una enfermedad asociada, precedente o de comienzo durante este. En los prurigos del embarazo no se constatan en forma habitual antecedentes atópicos. El eccema durante el embarazo, comprobado en forma esporádica, en general ocurre en las pacientes con antecedentes de atopia personal o familiar.⁵ Teixeira V y col., en su trabajo "Specific Dermatoses of Pregnancy", en el año 2013, manifestaron que la erupción atópica del embarazo es un tema que todavía está en discusión.²³ En la investigación realizada por Valle LE, respecto al eccema, se constataron 13 pacientes (2,60%) en la población total (n = 500) y 1 paciente (3,70%) en la población de la dermatosis específicas (n = 60). Por lo expuesto, no debe ser considerada una enfermedad específica de la paciente embarazada.⁵

Para la nueva clasificación, se consideran dos grupos de afecciones. **Grupo A:** afecciones que solo se presentan durante la gestación y son específicas de ella, con expresión dermatológica, a las que se denomina dermatosis específicas de la embarazada (DEE). **Grupo B:** la colestasis intrahepática del embarazo, afección de la embarazada sin lesiones dermatológicas.

Nueva clasificación:

A. Dermatitis específicas de la embarazada (DEE)

- A. 1. Frecuentes.
 - A. 1. 1. Pápulas y placas urticarianas pruriginosas del embarazo (PPUPE).
 - A. 1. 2. Prurigos vinculados del embarazo (PVE).
 - A. 1. 3. Folliculitis pruriginosa del embarazo (FPE).
- A. 2. Poco frecuentes.
 - A. 2. 1. Dermatitis papulosa de Spangler (DPS).
 - A. 2. 2. Erupción toxémica del embarazo (ETE).
 - A. 2. 3. Herpes gestationis (HG).
 - A. 2. 4. Impétigo herpetiforme (IH).

B. Afección específica de la embarazada sin lesiones en piel

- B. 1. Colestasis intrahepática del embarazo (CIE).

Referencias

1. Ambros Rudolph C, Edwards L, Lynch P. Dermatología Obstétrica y Ginecológica. Dirigido por Black M. Editorial Elsevier España, S.L. Barcelona, España 2009; tercera edición: 1-119.
2. Cohen Goihman J. Dermopatías y embarazo. Conducta obstétrica. Derm Venez 1999; 37 (1): 11-14.
3. Vaughan Jones S, Ambros Rudolph C, Nelson Piercy C. Skin disease in pregnancy BMJ 2014; 348: g3489. Consulta: 14/11/14. Disponible en: <http://dx.doi.org/10.1136/bmj.g3489>
4. Machet L, Vaillant L. Piel y embarazo. EMC Dermatología 2017; 51 (1): 1-8. Consulta: 23/04/19. Disponible en: [https://doi.org/10.1016/S1761-2896\(16\)82514-5](https://doi.org/10.1016/S1761-2896(16)82514-5)
5. Valle LE. Pápulas y placas urticarianas pruriginosas del embarazo (PPUPE). Prevalencia en la población de consulta externa de un servicio de dermatología de un hospital materno infantil. Tesis Doctoral. Facultad de Medicina. Universidad de Buenos Aires. Buenos Aires, Argentina 2015: 1-212.
6. Lawley TJ, Yancey KB. Sección 20. Alteraciones y enfermedades cutáneas en el embarazo. En: Freedberg IM, Eisen AZ, Wolff K y col. Fitzpatrick. Dermatología en Medicina General. Editorial Médica Panamericana S.A. Madrid, España 2005; sexta edición: 1531-1536.
7. Holmes RC, Black MM. The specific dermatoses of pregnancy: a reappraisal with special emphasis on a proposed simplified clinical classification. Clin Exp Dermatol 1982; 198 (7): 65-73.
8. Shornick JK. Dermatitis del embarazo. En: Bologna JL, Jorizzo JL y Rapini RP. Dermatología. Elsevier España, S.A. Madrid, España 2004; primera edición: 425-432.
9. Berrón Ruíz AL. Dermatitis gestacionales. Revisión del tema. Rev Cent Dermatol Pascua 2007; 16 (3): 148-162.
10. Uceda ME, Guillén M. Dermatitis del embarazo. A propósito de un caso. Semergen 2012. Consulta: 20/11/14. Disponible en: <http://dx.doi.org/10.1016/j.semerg.2012.10.005>

11. Ambros-Rudolph CM. Dermatoses of pregnancy – Clues to Diagnosis, Fetal Risk and Therapy. *Ann Dermatol* 2011; 23 (3): 265-275. Consulta: 26/04/15. Doi 10.5021/ad.2011.23.3.265. Disponible en: <http://www.ncbi.nlm.nih.gov/pmc/articles/PMC3162253/>
12. Lawley TJ, Hertz KC, Wade TR, *et al.* Pruritic Urticarial Papules and Plaques of Pregnancy. *JAMA* 1979; 241 (16): 1696-1699.
13. High WA, Hoang MA, Miller MD. Pruritic Urticarial Papules and Plaques of Pregnancy With Unusual and Extensive Palmoplantar Involvement. *Obstet Gynecol* 2005; 105 (5/2): 1261-1264.
14. Llanos MA. Dermatoses del embarazo. *Rev Asoc Colombiana Dermatol y Cirug Dermatol* 2000; 8 (2): 163-172. Consulta: 12/06/2020. Disponible en: <https://file:///C:/Users/Lidia/AppData/Local/Temp/685Texto%20del%20art%C3%ADculo-1281-1-10-20190705.pdf>
15. Zoberman E, Farmer ER. Pruritic folliculitis of pregnancy. *Arch Dermatol* 1981; 117: 20-22.
16. Aronson IK, Bond S, Fiedler VC, *et al.* Pruritic urticarial papules and plaques of pregnancy: Clinical and immunopathologic observations in 57 patients. *J Am Acad Dermatol* 1998; 39: 933-939.
17. Spangler AS, Reddy W, Bardawil WA, *et al.* Papular Dermatitis of Pregnancy. *JAMA* 1962; 181 (7): 97-101.
18. Bourne G. Toxemic Rash of Pregnancy. En: *Dermatoses of Pregnancy*. *Proc R Soc Med* 1962; 55 (6): 461-464. Consulta: 18/05/15. Disponible en: <http://www.ncbi.nlm.nih.gov/pmc/articles/PMC1896656/?page=2>
19. Moreno Díaz JA, Paredes Solís V, De Jesús Martínez Chagolla B y col. Herpes gestacional: reporte de un caso. *Ginecol Obstet Mex* 2014; 82: 697-704. Consulta: 24/06/2020. Disponible en: <https://pdfs.semanticscholar.org/f150/20289b40daa2350961c616da8b4e76388725.pdf>
20. Villarreal Garza RC y Méndez Lozano HD. Impétigo herpetiforme: reporte de un caso y revisión de la literatura. *Avan Ginecol Obstet* 2004; 18-21. Consulta: 14/05/15. Disponible en: <http://www.hsj.com.mx/Content/Images/Rev%2004%20Imp%C3%A9tigo%20herpetiforme%20%20reporte%20de%20un%20caso%20y%20revisi%C3%B3n%20de%20la%20literatura.pdf>
21. Williamson C, Geenes V. Intrahepatic Cholestasis of Pregnancy. *Obstet Gynecol* 2014; 124 (1): 120-133.
22. Ackerman AB, Kerl H, Sánchez J y col. Atlas clínico de las 101 enfermedades más comunes de la piel. Editorial Marbán. Madrid, España 2002: 466-468.
23. Teixeira V, Coutinho I, Gameiro R, *et al.* Specific Dermatoses of Pregnancy. *Acta Med Port* 2013; 26 (5): 593-600.