



## **Consenso Nacional Inter-Sociedades para el Diagnóstico y Tratamiento de las Neoplasias Renales Parenquimatosas del Adulto**

**Asociación Argentina de Oncología Clínica  
Asociación Médica Argentina  
Federación Argentina de Urología  
Instituto de Oncología Angel H. Roffo  
Sociedad Argentina de Cancerología  
Sociedad Argentina de Patología  
Sociedad Argentina de Radiología  
Sociedad Argentina de Terapia Radiante  
Oncológica Sociedad Argentina de Urología**

Las entidades científicas involucradas en el estudio y tratamiento de esta patología, han concretado la elaboración de un Documento denominado Consenso Nacional Inter-Sociedades para el Diagnóstico y Tratamiento de las Neoplasias Renales, que tiene por objetivo unificar los criterios con que los especialistas abordarán a partir del presente esta afección.

Convocadas por la Academia Nacional de Medicina, por intermedio del Instituto de Estudios Oncológicos, las entidades autoras, miembros del Programa Argentino de Consensos de Enfermedades Oncológicas y del Programa Nacional de Consensos Inter-Sociedades, avalan este Consenso Multidisciplinario, que aúna los criterios propuestos por todos los profesionales que se encuentran comprometidos en el diagnóstico y tratamiento de las Neoplasias Renales Parenquimatosas del Adulto.

Está previsto que las entidades participantes del Consenso realicen en forma periódica una revisión de lo acordado a fin de incorporar los permanentes avances que se producen en ese campo específico de la Medicina.

Asimismo se comprometen a difundir y promover el uso del contenido de este documento en todas las áreas y entidades responsables del manejo de la Salud, Institutos Nacionales, PAMI, Provinciales, Municipales, Colegios Médicos, entidades de Medicina Prepaga, Obras Sociales, Mutuales, Superintendencia de Seguros de Salud de la Nación, Hospitales de Comunidad, Hospitales Universitarios, demás entidades relacionadas y su aplicación por todos los especialistas del país.

**Marzo 2010**



01  
TUMORES RENALES  
DIAGNOSTICO

Ante la **SOSPECHA** semiológica por

[1] el **CUADRO CLINICO**, mediante

[2] **ECOGRAFIA** o por

[3] **HALLAZGO INCIDENTAL** en otros estudios por imágenes, se diagnostica

**[4] una MASA OCUPANTE RENAL (MOR)**

*Esta puede ser*

[5] **SOLIDA**,

[34] **QUISTICA** o presentar características que la hacen

[17] **DUDOSA**.

**[5] Si la masa es definitivamente SOLIDA, se realizará**

**[6] preferentemente una RESONANCIA MAGNETICA POR IMAGENES (RMI) con gadolinio, (o TOMOGRAFIA COMPUTADA (TC), con contraste oral e intravenoso). La RMI definirá si la masa sólida tiene componente de tejido graso o no.**

[7] En un **TUMOR con componente GRASO**

[8] la RMI presentará una imagen hiperintensa en T1 confirmando un **ANGIOMIOLIPOMA** o

[9] Un **TUMOR SIN COMPONENTE GRASO, con la posibilidad de ser**

[10] **SOSPECHA DE TUMOR MALIGNO, (CARCINOMA RENAL)** e indicando la

[11] **CIRUGIA (NEFRECTOMIA)** previa **ESTADIFICACION**.

[12] **SOSPECHA DE PSEUDOTUMOR**, en el cual

[13] la RMI mostrará una imagen de **LOBULACION FETAL O HIPERTROFIA DE PIRAMIDE**.

[14] **SOSPECHA DE ONCOCITOMA**, por una imagen redondeada con centro hipointenso en T1 (cicatriz), en el cual

[15] la RMI con gadolinio demostrará

[16] un **PATRON VASCULAR** en rayos de "rueda de carro",

[11] debiendo indicarse la **CIRUGIA (NEFRECTOMIA)** previa **ESTADIFICACION**.

**[34] Si la masa es definitivamente QUISTICA, no se requiere más estudio para confirmar**

**[35] un QUISTE SIMPLE**

**[17] Si la masa es DUDOSA,**

**[18] preferentemente una RESONANCIA MAGNETICA POR IMAGENES (RMI) con gadolinio, (o TOMOGRAFIA COMPUTADA (TC), con contraste oral e intravenoso), demostrará un QUISTE SIMPLE o COMPLICADO según la clasificación de BOSNIAK (ver CUADRO 03)**

[19] **BOSNIAK 1, confirmando**

[35] un **QUISTE SIMPLE**

[20] **BOSNIAK 2, en el cual se evaluará**

[21] la posibilidad de un **ABSCESO renal** u otros procesos infecciosos o inflamatorios.

[22] **BOSNIAK 3, en el cual podrá indicarse**

[11] la **CIRUGIA (NEFRECTOMIA)** o

[23] los estudios por **IMÁGENES CON CONTRASTE** mostrarán que la **MOR**

[24] **NO REFUERZA**, pudiendo pasar el paciente a [25] **CONTROL** o

[32] **REFUERZA**, orientando a la presencia de un **CARCINOMA RENAL** e indicando la necesidad de

[11] **CIRUGIA (NEFRECTOMIA)**, previa **ESTADIFICACION** o es

[26] **DUDOSA**, en cuyo caso, además del cuadro clínico y los hallazgos de los estudios por imágenes ya realizados (ecografía, RMI, TC), podrá efectuarse

[11] **CIRUGIA (NEFRECTOMIA)**, previa **ESTADIFICACION** o

[27] una **PUNCION** (opcional) podrá informar la existencia de

[28] **CELULAS INFLAMATORIAS**, orientando hacia

[29] un **ABSCESO RENAL** o

**PIELONEFRITIS**

**XANTOGRANULOMATOSA** o de

[30] **MATERIAL NO CONCLUYENTE** (posible falso negativo, material insuficiente o no representativo) en cuyo caso deberá considerarse

[11] la **CIRUGIA (NEFRECTOMIA)**, previa **ESTADIFICACION**.

[31] o **CELULAS NEOPLASICAS**, confirmando un **CARCINOMA RENAL** e indicando la necesidad de

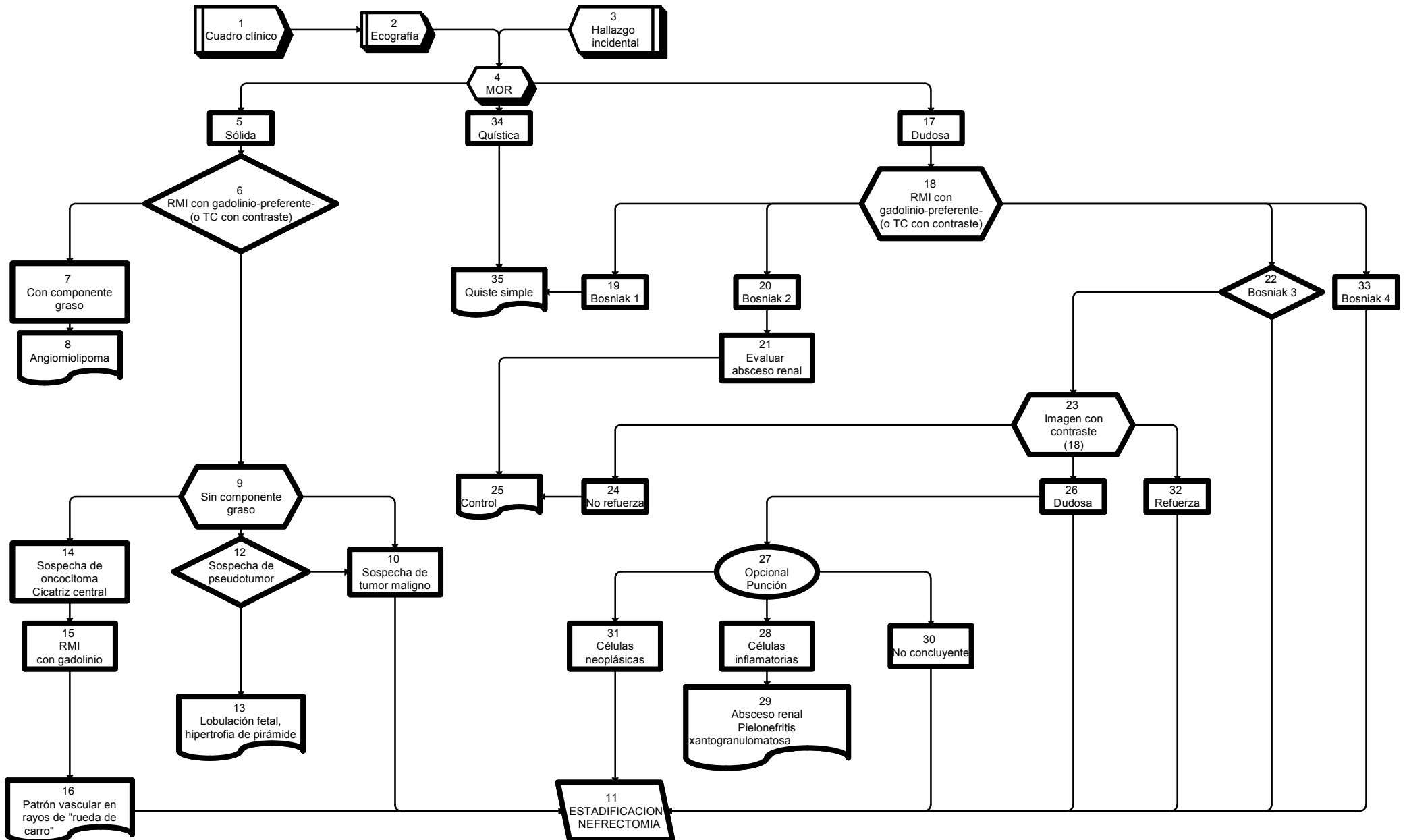
[11] **CIRUGIA (NEFRECTOMIA)**, previa **ESTADIFICACION**.

[33] **BOSNIAK 4, generalmente un CARCINOMA RENAL** e indicando la necesidad de

[11] **CIRUGIA (NEFRECTOMIA)**, previa **ESTADIFICACION**.

01  
TUMORES RENALES  
Diagnóstico

TODAS LAS RECOMENDACIONES TIENEN NIVEL DE EVIDENCIA IIA  
SALVO DONDE EXPRESAMENTE INDICADO



ADVERTENCIA: RMI con Gadolinio  
En pacientes con insuficiencia renal aguda o crónica (CL.CR. <30 ml/min), existe riesgo de Fibrosis Nefrogénica Sistémica. Considerar otro método que no requiera Gadolinio. De ser necesaria la administración de Gadolinio, utilizar Gadoterato de Meglumina.

02  
TUMORES RENALES  
ESTADIFICACION

Efectuado el diagnóstico de TUMOR RENAL, se realizarán estudios

[1] de ESTADIFICACION, mediante

*[2] HISTORIA CLINICA (HC), ANALISIS, HEPATOGRAMA, incluyendo fosfatasa alcalina y calcemia, TC DE TORAX sin contraste –preferentemente- (o RADIOGRAFIA DE TORAX), RMI DE ABDOMEN Y PELVIS con gadolinio –preferentemente-, (o TC DE ABDOMEN Y PELVIS sin y con contraste).*

*[3] Si existieran METASTASIS DE PULMON o sospecha clínica de METASTASIS DE CEREBRO, se realizará*

*[4] una RMI DE CEREBRO con gadolinio –preferentemente- (o TC con contraste).*

*[5] Si la FOSFATASA ALCALINA y/o la CALCEMIA estuvieran ELEVADAS o existiera DOLOR OSEO, se realizará*

*[6] un CENTELLOGRAMA OSEO.*

[7] Estos estudios determinarán,

*[8] AUSENCIA DE METASTASIS, M0 o*

*[9] PRESENCIA DE METASTASIS, M1.*

[10] En ambos casos el TRATAMIENTO CON INTENCION CURATIVA es

*[11] la INDICACION QUIRURGICA (NEFRECTOMIA).*

*[12] En los pacientes SIN INDICACION QUIRURGICA (QX), o INOPERABLES por comorbilidad, o por TUMOR IRRESECABLE estará indicado realizar*

*[14] una BIOPSIA histológica y/o citológica del tumor primario o de las metástasis a fin de obtener*

*[15] la CONFIRMACION ANATOMO-PATOLOGICA del tumor, que permita una correcta indicación de*

*[16] TRATAMIENTO SISTEMICO.*

*[17] Si la BIOPSIA fuera NO REPRESENTATIVA o NO fuera FACTIBLE su realización*

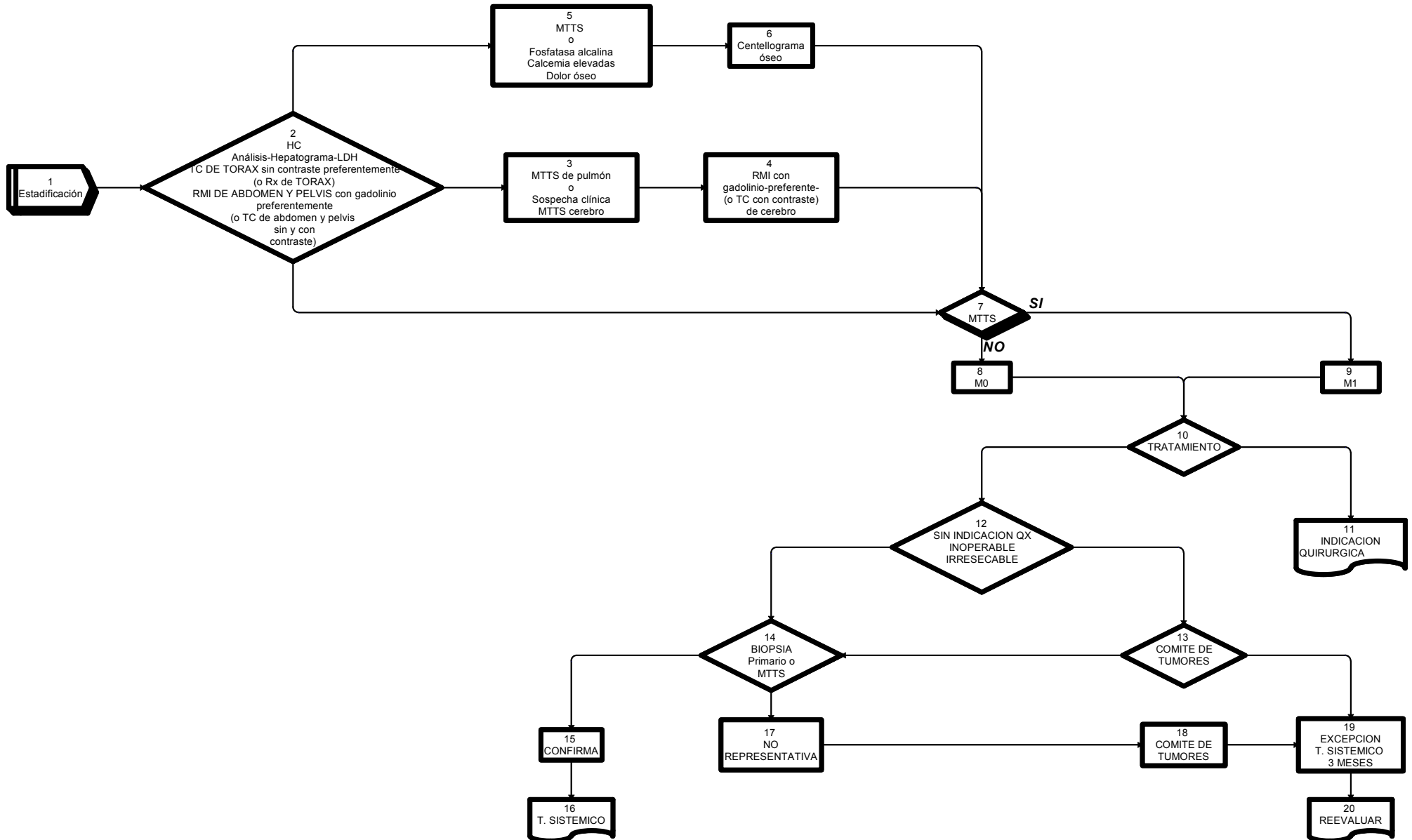
*[13] [18] el COMITÉ DE TUMORES podrá autorizar*

*[19] por EXCEPCION el TRATAMIENTO SISTEMICO por 3 MESES y luego*

*[20] REEVALUAR la respuesta del paciente.*

02  
**TUMORES RENALES**  
 Estadificación

TODAS LAS RECOMENDACIONES TIENEN NIVEL DE EVIDENCIA IIA  
 SALVO DONDE EXPRESAMENTE INDICADO



ADVERTENCIA: RMI con Gadolinio  
 En pacientes con insuficiencia renal aguda o crónica (CL.CR. <30 ml/min), existe riesgo de Fibrosis Nefrogénica Sistémica. Considerar otro método que no requiera Gadolinio. De ser necesaria la administración de Gadolinio, utilizar Gadoterato de Meglumina

**03**

**MASAS QUISTICAS RENALES**  
**Clasificación de BOSNIAK**

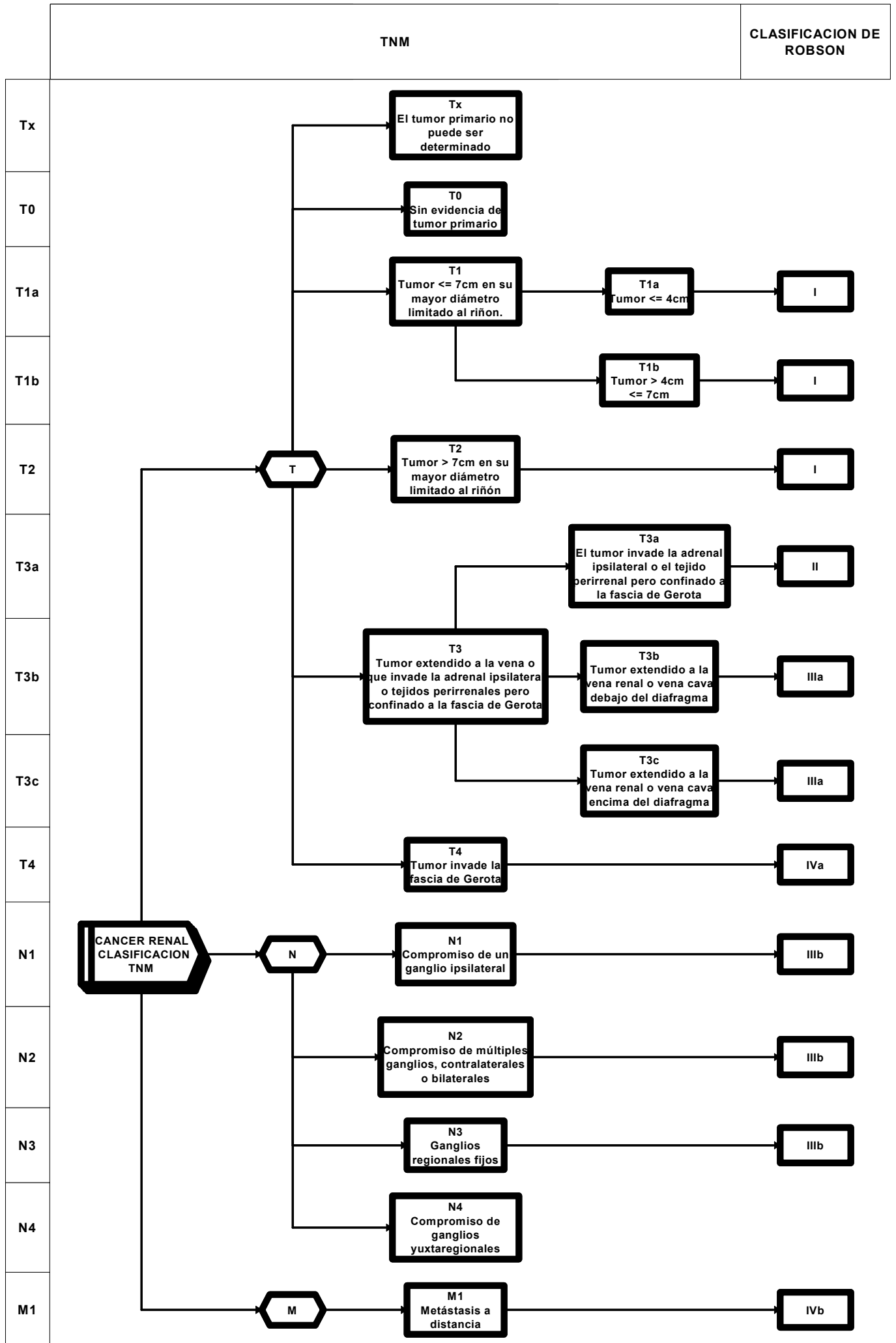
**03**  
**MASAS QUISTICAS RENALES**  
**Clasificación de BOSNIAK**

TIPO	IMAGEN	Pared	Tabiques	Calcificaciones	Densidad precontraste UH	Refuerzo	DIAGNOSTICO DIFERENCIAL	CLASE	TRATAMIENTO
I	Quiste no complicado	Fina	No	No	0-20	No	Quiste simple	Benigno	No
II	Ligera complejidad	Fina	No Algunos	Mínimas	0-20	No	Quiste simple Absceso renal	Benigno	Control periódico
III	Compleja	Engrosada	Varios	Moderadas	0-20	No	Quiste multilocular Carcinoma necrótico Carcinoma quístico Absceso renal Pielonefritis xantogranulomatosa	40-60% maligno	Cirugía Opcional Punción
IV	Muy Compleja	Gruesa	Muchos	Gruesas	Mayor 20	Sí	Carcinoma quístico	Maligno	Cirugía

**04**  
**CANCER RENAL**  
**Clasificación TNM 2002**



**04  
CANCER RENAL  
Clasificación TNM 2002**



## ANATOMIA PATOLOGICA

### TUMORES DE CÉLULAS RENALES

Corresponden a aproximadamente 90 % de las neoplasias que se originan en el riñón del adulto. De acuerdo a la Organización Mundial de la Salud (2004), pueden dividirse en:

1. Carcinoma de Células claras.
2. Carcinoma Quístico Multilocular de células claras
3. Carcinoma Cromóforo
4. Carcinoma Papilar
5. Carcinoma de los conductos colectores de Bellini
6. Carcinoma Medular
7. Carcinoma asociado a Translocación Xp11
8. Carcinoma asociado a Neuroblastoma
9. Carcinoma mucinoso tubular y de células fusiformes
10. Carcinoma de células renales no clasificado
11. Adenoma Papilar
12. Oncocitoma

#### 1. Carcinoma de Células claras

Es el tumor epitelial más frecuente (60-70 %). Se compone de células de citoplasma claro agrupadas en nidos sólidos o estructuras lumbinales separadas por una trama fibrovascular delicada. Alrededor de 50 % es diagnosticado en estadios 1 ó 2. Puede dar metástasis en casi cualquier sitio del organismo incluso luego de 10 años de diagnosticado.

#### 2. Carcinoma quístico multilocular de células clareas

Es un tumor quístico en cuyos tabiques se halla aislados grupos de células claras de bajo grado nuclear. Son de muy buen pronóstico y no dan metástasis. Es poco frecuente (1-5 % de tumores epiteliales)

#### 3. Carcinoma Cromóforo

Se halla constituido por células de citoplasma pálido o granular, con membranas bien delimitadas. La mortalidad asociada a este tipo tumoral es de alrededor de 10 %. Comprende a 5 % de los tumores epiteliales.

#### 4. Carcinoma Papilar

Es un tumor de arquitectura papilar que se divide en dos categorías: el tipo I, de mejor pronóstico, y el tipo II, con pronóstico similar al de células claras. Corresponde a 10-15 % de los tumores epiteliales.

#### 5. Carcinoma de los conductos colectores de Bellini

Es un tumor muy poco frecuente (incidencia menor al 1 % de los tumores epiteliales) conformado por estructuras que remedan los conductos colectores. Su pronóstico es malo.

#### 6. Carcinoma Medular

Es un raro tumor de mal pronóstico, asociado generalmente a anemia de células falciformes y que se origina en la zona central del riñón.

#### 7. Carcinoma asociado a Translocación Xp11

Este tumor se asocia a distintas translocaciones que involucran el locus Xp11.2 y que resultan en fusiones que involucran el gen TFE3. Es más frecuente en pacientes pediátricos pero aparece también en adultos jóvenes.

#### 8. Carcinoma asociado a Neuroblastoma

Tumor poco frecuente, morfológicamente heterogéneo que aparece en niños que sobrevivieron a un neuroblastoma.

## 9. Carcinoma mucinoso tubular y de células fusiformes

Es un tumor bien circunscripto y que no suele dar metástasis.

## 10. Carcinoma de células renales no clasificable

Es una categoría a la que se llega por exclusión, cuando no puede asignarse un tipo histológico a un carcinoma de células renales. Corresponde a alrededor del 5 % de los casos.

## 11. Adenoma papilar

Tumor de estructura papilar menor de 5 mm de diámetro que puede aparecer en forma solitaria o múltiple y que sería la contrapartida benigna de los carcinomas papilares. Es muy frecuente, especialmente en pacientes dializados por largos períodos.

## 12. Oncocitoma

Tumor benigno compuesto por células de citoplasma granular, ricas en mitocondrias. Debe efectuarse diagnóstico diferencial con el carcinoma cromóforo.

## **FACTORES PRONÓSTICOS**

Independientemente del estadio tumoral es importante que se consigne el tipo histológico ya que, como se indicó más arriba, influye en el pronóstico.

Debe utilizarse, para las variedades de células claras y papilar, el grado nuclear de Fuhrman que tiene en cuenta tamaño nuclear y nucleolar:

Grado 1: núcleos pequeños e hipercromáticos.

Grado 2: núcleos grandes con nucléolos visibles a alto aumento (400x).

Grado 3: núcleos grandes e irregulares con nucléolos visibles a bajo aumento (100x).

Grado 4: núcleos pleomórficos con macronúcleolos y grumos cromatínicos.

Dentro del grado 4 se ubica al carcinoma sarcomatoide que es una vía común de “desdiferenciación” de varios subtipos (células claras, papilares, etc) y que tendría peor pronóstico que el resto de los ubicados en esa categoría.

## **EL INFORME ANATOMO-PATOLÓGICO DE LA PIEZA QUIRÚRGICA DEBE INCLUIR:**

Tamaño tumoral

Ubicación del tumor (polar o mesorrenal)

Uni o multifocalidad de la lesión

Tipo histológico (clasificación de OMS 2004)

Grado nuclear de Fuhrman

Ausencia / presencia de necrosis

Ausencia / presencia de infiltración de cápsula y grasa perirrenal

Ausencia / presencia de infiltración de la grasa del seno renal

Ausencia / presencia de compromiso de pelvis renal

Ausencia / presencia de embolias neoplásicas en vasos hiliares

Lesiones asociadas en el parénquima renal remanente

Ausencia / presencia de compromiso neoplásico de los márgenes quirúrgicos (especialmente en piezas de nefrectomía parcial y / o tumorectomías)

Si la pieza quirúrgica incluye glándula suprarrenal: ausencia / presencia del compromiso de la misma

**TUMORES RENALES  
TRATAMIENTO  
ANGIOMIOLIPOMA**

**[1] CONFIRMADA LA EXISTENCIA DE UN ANGIOMIOLIPOMA, ESTE PUEDE SER**

**[2] MENOR DE 4 CM Y NO COMPLICADO, que pasará a**

***[3] CONTROL***

**[4] MAYOR DE 4 CM, donde debido a los riesgos de complicación que presenta se recomienda**

***[5] la CIRUGIA CONSERVADORA de ser factible o***

***[6] EVENTUAL NEFRECTOMIA***

**[7] DUDOSO, en el cual se realiza la exploración quirúrgica y**

***[5] CIRUGIA CONSERVADORA de ser factible o***

***[6] EVENTUAL NEFRECTOMIA***

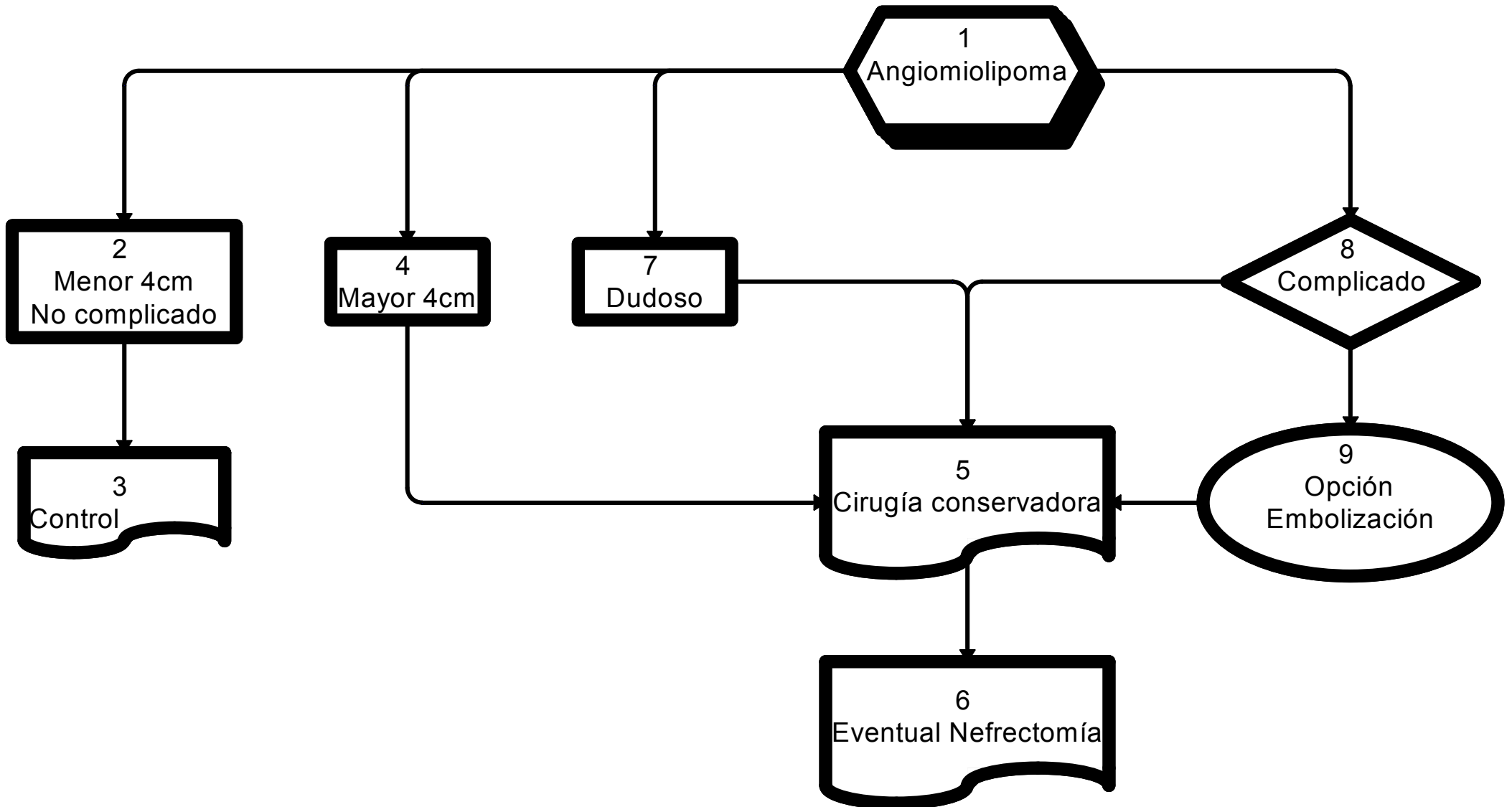
**[8] COMPLICADO por hemorragia, pudiendo realizarse su**

***[9] EMBOLIZACION (opcional) o recurrirse a***

***[5] CIRUGIA CONSERVADORA de ser factible, o***

***[6] EVENTUAL NEFRECTOMIA***

**06**  
**TUMORES RENALES**  
**Tratamiento**  
**ANGIOMIOLIPOMA**



07  
TUMORES RENALES  
TRATAMIENTO  
M0

[1] M0: Ante la AUSENCIA DE METASTASIS el TUMOR RENAL podrá ser evaluado como

[2] ESTADIO T1-T2

[3] MENOR DE 4 CM. con riñón contralateral normal anatómico y funcional, realizando,

[7] si fuera PERIFERICO, NO MULTICENTRICO y con MARGENES NEGATIVOS

[8] CIRUGIA PARCIAL ELECTIVA (nefrectomía parcial)

[9] Como ALTERNATIVA a

[11] la INDICACION PRIMARIA de CIRUGIA RADICAL (nefrectomía radical)

[7] Si no cumpliera con esos requisitos (NO PERIFERICO o MULTICENTRICO o MARGENES POSITIVOS)

[11] Se realizará la CIRUGIA RADICAL

[4] Si fuera MENOR DE 2 CM,

[5] OPCIONALMENTE podrá mantenerse

[6] en OBSERVACION

[10] MAYOR DE 4 CM, con indicación de

[11] CIRUGIA RADICAL

[24] con CUALQUIER TAMAÑO, si se tratara de

[25] un MONORRENO, anatómico o funcional o un tumor BILATERAL,

[26] previa ANGIO-RMI con gadolinio o ANGIO-TC o ANGIOGRAFIA (opcional), se efectuará

[27] CIRUGIA PARCIAL IMPERATIVA

[28] De NO ser FACTIBLE, podrá optarse por

[29] OBSERVACION

[30] EMBOLIZACION selectiva u

[11] CIRUGIA RADICAL

[31] ESTADIO T3-T4

[32] ESTADIO T3a, con indicación de

[11] CIRUGIA RADICAL

[33] ESTADIO T3b-c, en el cual se realizará

[34] una ANGIO-RMI con gadolinio, o ANGIO-TC o un ECODOPPLER y ante la existencia de

[35] un TROMBO SUPRADIAGRAMATICO,

[36] previa ECOGRAFIA TRANSESOFAGICA o de

[37] un TROMBO INFRADIAGRAMATICO

[38] se realizará la CIRUGIA DEL TROMBO y

[11] la CIRUGIA RADICAL

[39] ESTADIO T4 en el cual está indicada

[11] la CIRUGIA RADICAL.

En todos los casos,

[11] la CIRUGIA RADICAL se complementará con

[12] LINFADENECTOMIA REGIONAL de estadificación (OPCIONAL) y

[13] SUPRARRENALECTOMIA en TUMORES GRANDES o de POLO SUPERIOR y posterior

[14] SEGUIMIENTO.

[17] En caso de paciente INOPERABLE o TUMOR IRRESECABLE estará indicado

[22] el TRATAMIENTO SISTEMICO para luego

[23] REEVALUAR LA posibilidad de CIRUGIA.

[15] En caso de MARGENES POSITIVOS o

[16] En estadios T3a-b, T4 y/o GANGLIOS POSITIVOS solamente está indicado el CONTROL,

[14] SEGUIMIENTO.

[18] En caso de RECURRENCIA LOCAL, estará indicada

[19] la CIRUGIA DE RESCATE y

[14] SEGUIMIENTO.

[17] Si fuera INOPERABLE o IRRESECABLE, estará indicado

[22] el TRATAMIENTO SISTEMICO y luego

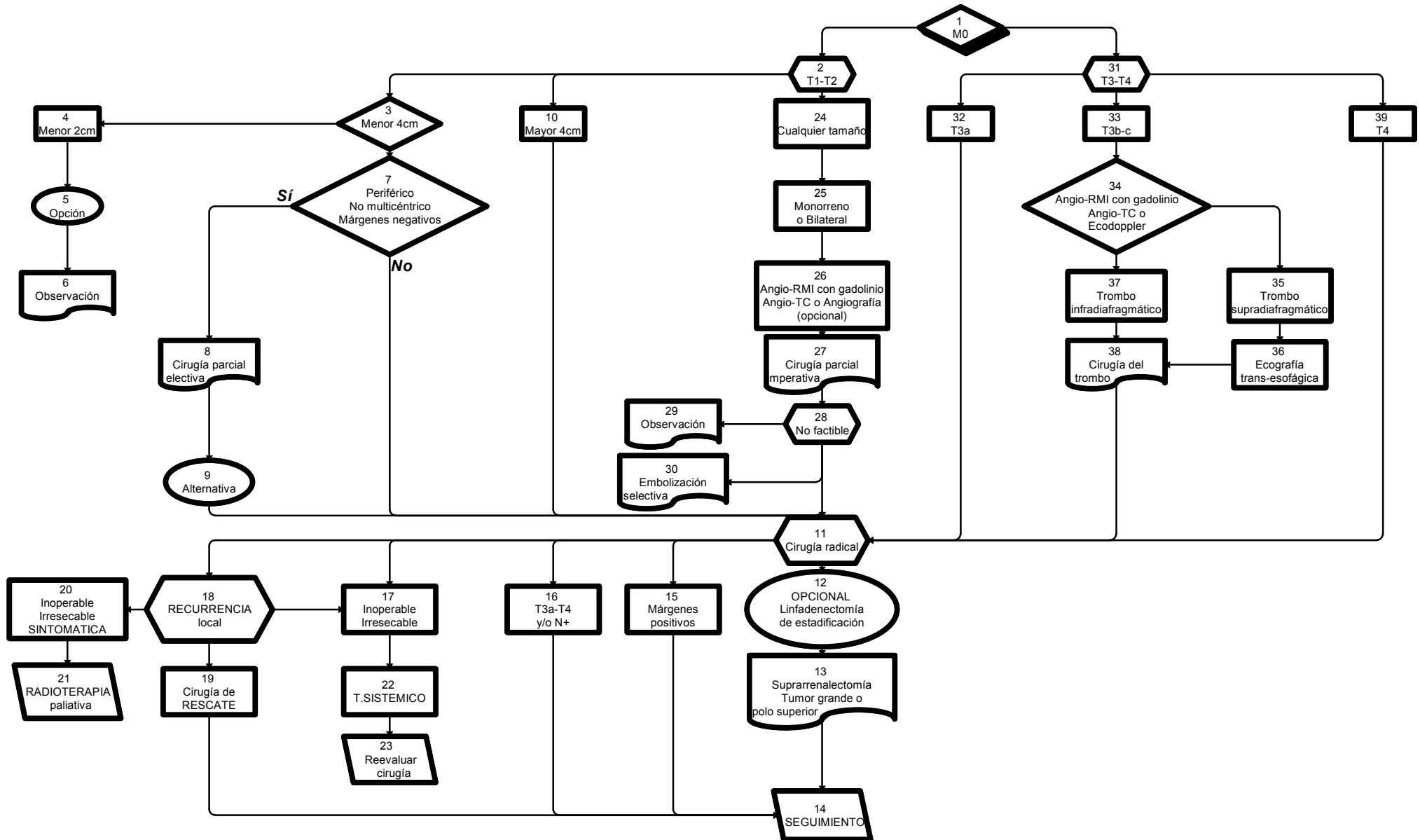
[23] REEVALUAR la posibilidad de CIRUGIA.

[20] Si fuera INOPERABLE o IRRESECABLE y SINTOMÁTICA podrá indicarse

[21] RADIOTERAPIA paliativa.

07  
**TUMORES RENALES**  
 Tratamiento  
 M0

TODAS LAS RECOMENDACIONES TIENEN NIVEL DE EVIDENCIA IIA  
 SALVO DONDE EXPRESAMENTE INDICADO



ADVERTENCIA: RMI con Gadolinio  
 En pacientes con insuficiencia renal aguda o crónica (CL.CR. <30 ml/min), existe riesgo de Fibrosis Nefrogénica Sistémica. Considerar otro método que no requiera Gadolinio. De ser necesaria la administración de Gadolinio, utilizar Gadoterato de Meglumina.

08  
TUMORES RENALES  
TRATAMIENTO  
M1

[1] M1: Ante la presencia de METASTASIS,

[2] CUALQUIERA SEA EL T,

[3] Se EVALUARA siempre la posibilidad de realizar la NEFRECTOMIA, teniendo en cuenta las comorbilidades y los criterios de operabilidad.

[4] En caso de METASTASIS UNICA

[5] en ORGANO UNICO,

[6] si fuera IRRESECABLE o paciente INOPERABLE, se indicará

[7] TRATAMIENTO SISTEMICO y

[11] en caso de METASTASIS OSEA o CEREBRAL se podrá agregar [18] RADIOTERAPIA.

[8] Si fuera RESECABLE, se realizará luego de

[9] la NEFRECTOMÍA RADICAL,

[10] la CIRUGIA DE LA

METASTASIS y

[11] Si la METASTASIS fuera OSEA o CEREBRAL, se podrá agregar [18] RADIOTERAPIA.

[12] En caso de METASTASIS MULTIPLE

[13] En ORGANOS MULTIPLES o

[22] PULMONARES, estará indicado

[14] el TRATAMIENTO SISTEMICO.

[15] En caso de METASTASIS OSEAS, estará indicado

[16] el TRATAMIENTO SISTEMICO, incluyendo el uso de

[21] BIFOSFONATOS.

[17] En caso de DOLOR OSEO o RIESGO DE FRACTURA,

[18] la RADIOTERAPIA local.

[19] De existir COMPRESION MEDULAR se realizará

[18] RADIOTERAPIA,

[20] con o sin CIRUGIA

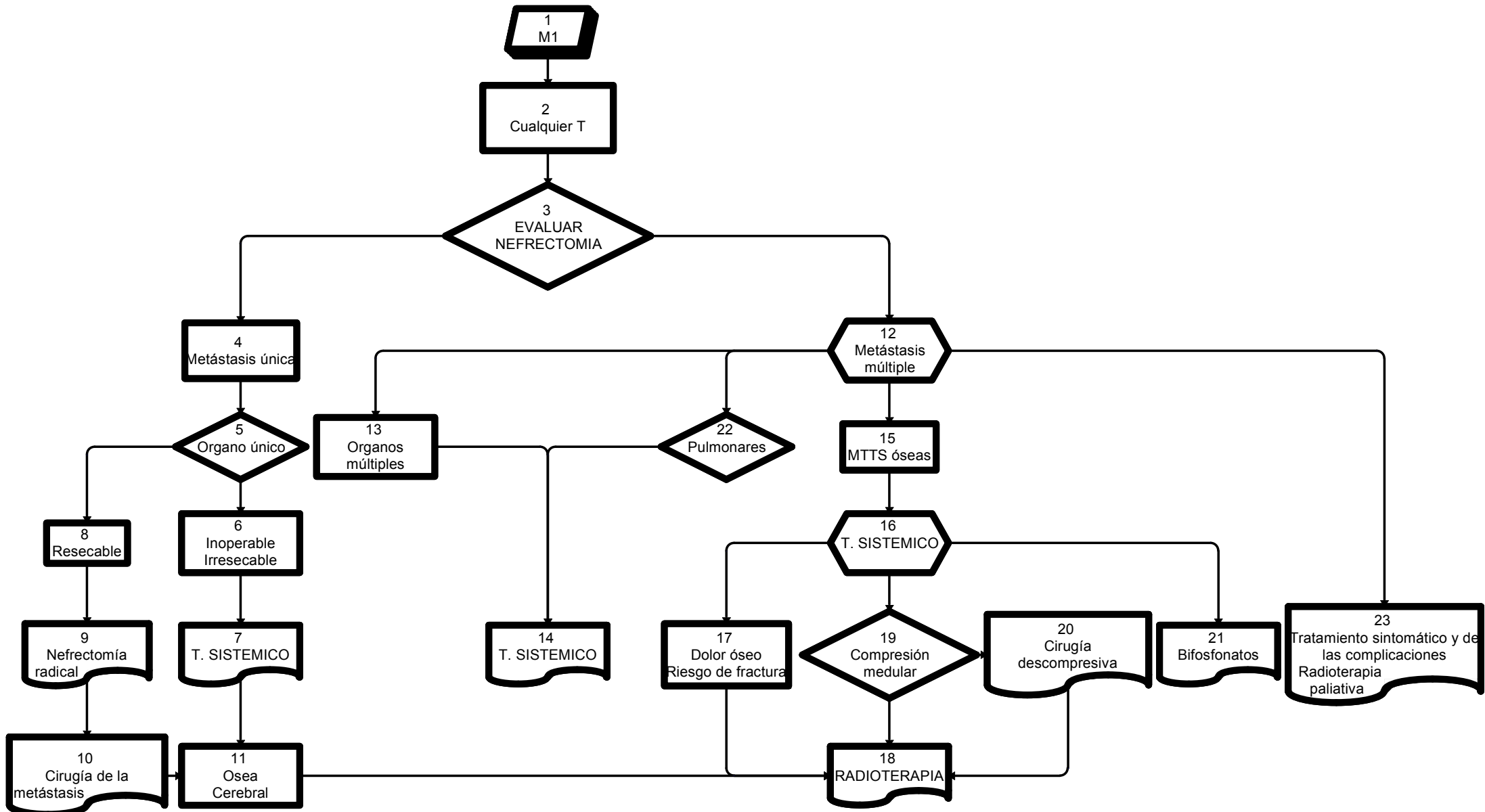
DESCOMPRESIVA previa si fuera necesario.

[23] TRATAMIENTO SINTOMATICO y de las COMPLICACIONES a medida que se presenten, incluyendo la RADIOTERAPIA PALIATIVA.



08  
TUMORES RENALES  
Tratamiento  
M1

TODAS LAS RECOMENDACIONES TIENEN NIVEL DE EVIDENCIA IIA  
SALVO DONDE EXPRESAMENTE INDICADO



# 09 TUMORES RENALES TRATAMIENTO SISTEMICO

## CLASIFICACION

A fin de adaptarse a criterios terapéuticos vigentes en publicaciones y guías de aplicación internacional para el tratamiento de carcinomas avanzados, se puede subdividir a los carcinomas de células renales en “de células claras” y “no de células claras”, aunque esta categorización no se ajusta a la clasificación de la OMS.

## PERFORMANCE STATUS

Para ser incluido en el TRATAMIENTO SISTEMICO, el paciente debe tener un PERFORMANCE STATUS de 0 ó 1

## PERFORMANCE STATUS – ESCALA ECOG / ZUBROD / WHO

0 = Totalmente activo: capaz de llevar a cabo todas las actividades previas a la enfermedad sin restricción.

1 = Restringido en actividad físicamente extenuante pero ambulatorio y capaz de llevar cabo el trabajo de naturaleza liviana o sedentaria, p. Ej., tareas domésticas livianas, trabajo de oficina.

2 = Ambulatorio y capaz de todos los cuidados personales pero incapaz de llevar a cabo cualquier actividad laboral. Levantado y caminando más del 50% de las horas de vigilia.

3 = Capaz sólo de cuidados personales limitados; confinado a la cama o a una silla más del 50% de las horas de vigilia.

4 = Completamente discapacitado. No puede llevar a cabo ningún cuidado personal. Totalmente confinado a una cama o silla.

5 = Muerto.

## FACTORES PRONOSTICOS CLINICOS

### CRITERIOS DE MSKCC ([Memorial Sloan-Kettering Cancer Center](#))

Performance Status (ECOG >1)

Hemoglobina (<13 u 11.5 g/%)

Calcio (>10 mg/%)

Grupo de buen, intermedio y pobre pronóstico (20, 11 y 5 meses de supervivencia)

### CRITERIOS DE LA CLEVELAND CLINIC

Performance Status

Recuento de plaquetas (>300.000)

Recuento de glóbulos blancos (>4.500)

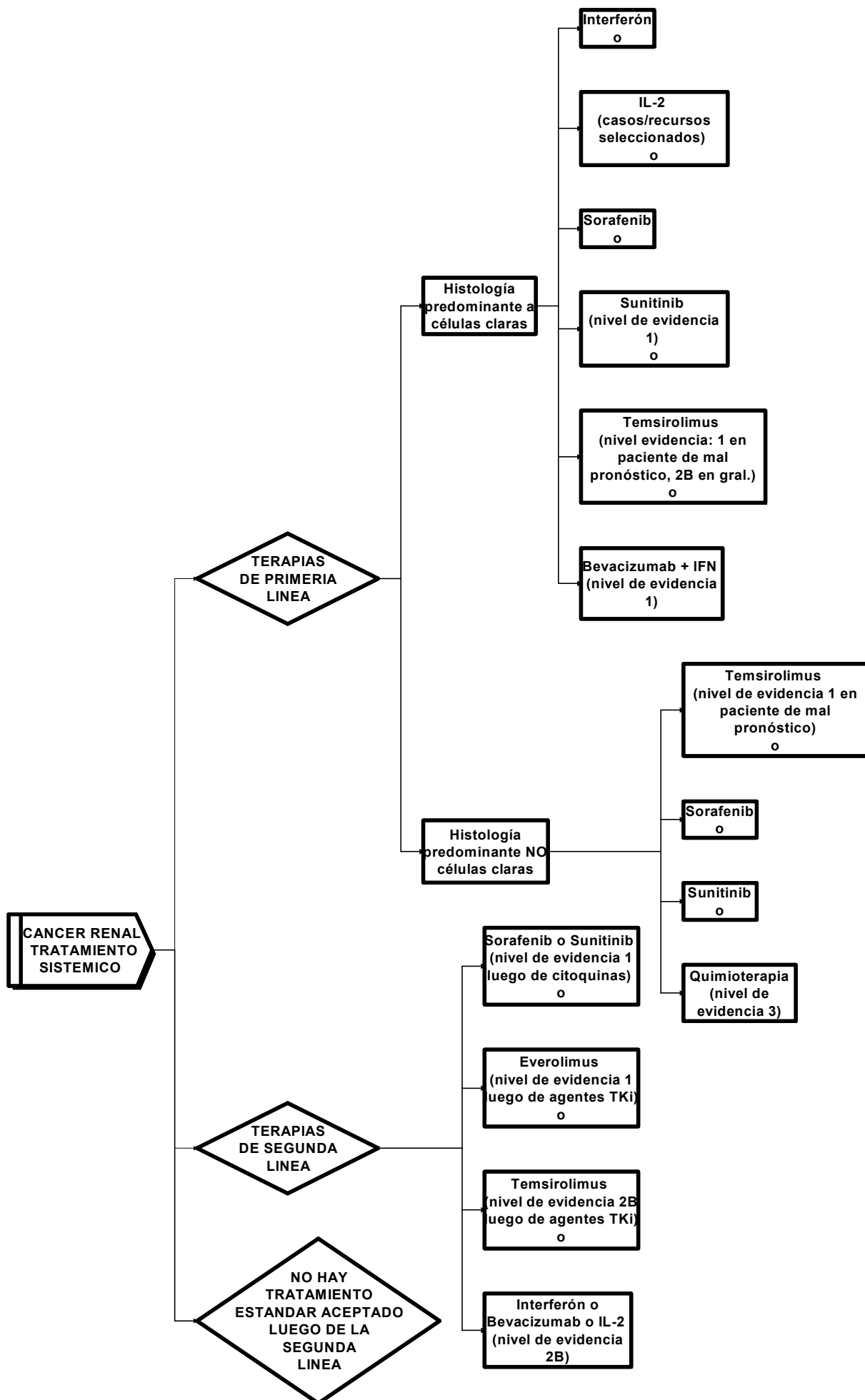
Calcio

Tiempo al diagnóstico (>a 2 años)

Con 0, 1, 2 o 3 factores la supervivencia libre de progresión es de 20, 13 y 4 meses respectivamente.

09  
**CANCER RENAL**  
**TRATAMIENTO SISTEMICO**

Todas las recomendaciones tienen nivel de evidencia 2A, salvo donde expresamente indicado



**10**  
**CANCER RENAL**  
**SEGUIMIENTO POSTOPERATORIO**  
 NIVEL DE EVIDENCIA IIB

RIESGO	ESTUDIOS	MESES DE SEGUIMIENTO										
				1a		2a		3a	4a	5a	7a	9a
		03	06	12	18	24	30	36	48	60	84	108
Bajo	Historia y examen físico		0	0		0		0		0		
	Laboratorio (1)		0	0		0		0		0		
	TC tórax (2)		0	0		0		0		0		
	RMI/TC abdomen (3)			0		0		0		0		
Intermedio-Alto	Historia y examen físico	0	0	0	0	0	0	0	0	0	0	0
	Laboratorio	0	0	0	0	0	0	0	0	0	0	0
	TC tórax		0	0	0	0	0	0	0	0	0	0
	RMI/TC abdomen		0	0	0	0		0	0	0	0	0
Sospecha de Recurrencia	PET-CT (Opcional)											
	Diagnóstico diferencial de FIBROSIS											

- (1) Laboratorio incluyendo química, hemograma, hepatograma, calcemia, LDH
- (2) TC de tórax sin contraste –preferentemente- (o Rx de tórax después de los 3 años de seguimiento)
- (3) RMI (\*) de abdomen y pelvis con gadolinio –preferentemente- (o TC de abdomen y pelvis sin y con contraste)

(\*) ADVERTENCIA: RMI con Gadolinio

En pacientes con insuficiencia renal aguda o crónica (CL.CR. <30 ml/min), existe riesgo de Fibrosis Nefrogénica Sistémica. Considerar otro método que no requiera Gadolinio. De ser necesaria la administración de Gadolinio, utilizar Gadoterato de Meglumina.

# REFERENCIAS

## Guías ESMO

1. Escudier B & Kataja V. Clinical recommendations. Renal cell carcinoma: ESMO Clinical Recommendations for diagnosis, treatment and follow-up. On behalf of the ESMO Guidelines Working Group. *Annals of Oncology* 20 (Supplement 4): iv81-iv82, 2009

## TNM 2002

2. Greene FL, Page DL, Fleming ID et al. (2002) *AJCC cancer staging manual*, Springer, Berlin.

## Clasificación de quistes renales

3. Modificado de: Bosniak, M. The current radiological approach to renal cyst. *Radiology* 158:1-10, 1986

## NCCN

4. The NCCN Clinical Practice Guidelines in Oncology™ Kidney Cancer (Version 2.2010) en [www.nccn.org](http://www.nccn.org)

## Performance Status

5. Oken, M.M., Creech, R.H., Tormey, D.C., Horton, J., Davis, T.E., McFadden, E.T., Carbone, P.P.: Toxicity And Response Criteria Of The Eastern Cooperative Oncology Group. *Am J Clin Oncol* 5:649-655, 1982.

## Tratamiento Sistémico

6. Fyfe G, Fisher RI, Rosenberg SA et al. Results of treatment of 255 patients with metastatic renal cell carcinoma who received high-dose recombinant interleukin-2 therapy. *J Clin Oncol* 13: 688–696, 1995.
7. Motzer RJ, Rini BI, Bukowski RM et al. Sunitinib in patients with metastatic renal cell carcinoma. *JAMA* 295: 2516–2524, 2006
8. Motzer RJ, Hutson TE, Tomczak P et al. **Sunitinib versus Interferon Alfa in Metastatic Renal-Cell Carcinoma.** *N Engl J Med* 356:115, 2007
9. Hudes G, Carducci M, Tomczak P et al. **Temsirolimus, Interferon Alfa, or Both for Advanced Renal-Cell Carcinoma.** *N Engl J Med* 356:2271, 2007
10. Motzer RJ. Renal Cell Cancer: Diagnosis and Therapy. *N Engl J Med* 360:1916, 2009. *Book Review*
11. B. J. Escudier, J. Bellmunt, S. Negrier et al. Final results of the phase III, randomized, double-blind AVOREN trial of first-line bevacizumab (BEV) + interferon-α2a (IFN)

in metastatic renal cell carcinoma (mRCC). J Clin Oncol 27:15s, 2009 (suppl; abstr 5020). ASCO 2009.

12. Escudier B, Eisen T, Stadler WM et al. Sorafenib in advanced clear-cell renal-cell carcinoma. N Engl J Med 356: 125–134, 2007.
13. Motzer RJ, Escudier B, Oudard S et al. Everolimus for advanced renal cell carcinoma. Lancet 372: 449–456, 2008.

## **Imágenes**

14. Guidelines On Renal Cell Carcinoma. B. Ljungberg, D.C. Hanbury, M.A. Kuczyk, A.S. Merseburger, P.F.A. Mulders, J-J. Patard, I.C. Sinescu. European Association Of Urology 2008.
15. American College Of Radiology. Acr Appropriateness Criteria®. Renal Cell Carcinoma Staging. Date Of Origin: 1995 Last Review Date: 2007.
16. Guía De Recomendaciones Para La Correcta Solicitud De Pruebas De Diagnóstico Por Imágenes – 2008. Sociedad Argentina De Radiología.
17. Richard L. Wahl. Principles And Practice Of Pet/Tc (Second Edition). Lippincott Williams And Wilfins. Chapter 8.18 Genitourinary Malignancies; 366-391.
18. W. Kimryn Rathmell, Md, Phd, Walter M. Stadler, Md, FACP, And Brian I. Rini, Md. Rational Therapeutic Choices And Strategies For Patients With Metastatic Renal Cancer. 2008 American Society Of Clinical Oncology. 1092-9118/07/192-198.
19. N Reed Dunnick, Carl M Sandler, Jeffrey H Newhouse, E Stephen Amis, Jr. Textbook Of Uroradiology, Fourth Edition. Wolters Kluwer Health / Lippincott Williams And Wilfins.
20. Guía Para La Utilización De Medios De Contraste Radiológicos. Hospital Italiano De Buenos Aires. Servicio De Diagnóstico Por Imágenes. Octubre 2008.
21. Ivan Pedrosa, Md, Maryellen R. Sun, Md, Matthew Spencer, Md, Elizabeth M. Genega, Md, Aria F. Olumi, Md, William C. Dewolf, Md And Neil M. Rofsky, Md. Mr Imaging Of Renal Masses: Correlation With Findings At Surgery And Pathologic Analysis. Radiographics July 2008 28:985-1003.

## **Anatomía Patológica**

22. MacLennan G; Cheng L; Capítulo 2: Neoplasms of the Kidney en Bostwick D; Cheng L. Urologic Surgical Pathology. Mosby, 2008, p. 78-173.
23. Eble JN et al. Capítulo 1: Tumours of the Kidney en WHO Classification of Tumours: Pathology and Genetics of Tumours of the Urinary System and Male Genital Organs. IARC Press. Lyon, 2004. p. 7-85.
24. Cancer Protocols and Checklists. College of American Pathology. Kidney: [http://www.cap.org/apps/docs/committees/cancer/cancer\\_protocols/2009/Kidney\\_09protocol.pdf](http://www.cap.org/apps/docs/committees/cancer/cancer_protocols/2009/Kidney_09protocol.pdf)



# Consenso Nacional Inter-Sociedades para el Diagnóstico y Tratamiento de las Neoplasias Renales Parenquimatosas del Adulto

---

Asociación Argentina de Oncología Clínica  
Asociación Médica Argentina  
Federación Argentina de Urología  
Instituto de Oncología Angel H. Roffo  
Sociedad Argentina de Cancerología  
Sociedad Argentina de Patología  
Sociedad Argentina de Radiología  
Sociedad Argentina de Terapia Radiante Oncológica  
Sociedad Argentina de Urología

---

**Marzo 2010**

