



Consenso Nacional Inter-Sociedades para el Diagnóstico y Tratamiento de las Neoplasias Renales

**Asociación Médica Argentina
Federación Argentina de Urología
Instituto de Oncología Angel H. Roffo
Sociedad Argentina de Cancerología
Sociedad Argentina de Patología
Sociedad Argentina de Terapia Radiante Oncológica
Sociedad Argentina de Urología**

Las entidades científicas involucradas en el estudio y tratamiento de esta patología, han concretado la elaboración de un Documento denominado Consenso Nacional Inter-Sociedades para el Diagnóstico y Tratamiento de las Neoplasias Renales, que tiene por objetivo unificar los criterios con que los especialistas abordarán a partir del presente esta afección.

Convocadas por la Academia Nacional de Medicina, por intermedio del Instituto de Estudios Oncológicos, las entidades participantes avalan este Consenso Multidisciplinario, que aúna los criterios propuestos por todos los profesionales que se encuentran comprometidos en el diagnóstico y tratamiento de las Neoplasias Renales.

Está previsto que las entidades participantes del Consenso realicen en forma periódica una revisión de lo acordado a fin de incorporar los permanentes avances que se producen en ese campo específico de la Medicina.

Asimismo se comprometen a difundir y promover el uso del contenido de este documento en todas las áreas y entidades responsables del manejo de la Salud, Institutos Nacionales, PAMI, Provinciales, Municipales, Colegios Médicos, entidades de Medicina Prepaga, Obras Sociales, Mutuales, Superintendencia de Seguros de Salud de la Nación, Hospitales de Comunidad, Hospitales Universitarios, demás entidades relacionadas y su aplicación por todos los especialistas del país.

2006 – Enmienda 1



1
TUMORES RENALES
DIAGNOSTICO

Ante la SOSPECHA semiológica por

[1] el CUADRO CLINICO, mediante

[2] ECOGRAFIA o por

[3] HALLAZGO INCIDENTAL en otros estudios por imágenes, se diagnostica

[4] una MASA OCUPANTE RENAL (MOR)

Esta puede ser

[5] SOLIDA

[38] QUISTICA o presentar características que la hacen

[21] DUDOSA

[5] Si la masa es definitivamente SOLIDA, se realizará

[6] una TOMOGRAFIA AXIAL COMPUTADA (TAC). La misma definirá si la masa sólida tiene componente de tejido graso o no.

[7] En un TUMOR con componente GRASO

[8] la RESONANCIA MAGNETICA NUCLEAR (RMN) (opcional) presentará una imagen hiperintensa en T1 confirmando

[9] un ANGIOMIOLIPOMA o

[10] Un TUMOR SIN COMPONENTE GRASO, con la posibilidad de ser

[11] SOSPECHA DE TUMOR MALIGNO, confirmando la existencia de un CARCINOMA RENAL e indicando la necesidad de

[12] CIRUGIA previa ESTADIFICACION.

[13] SOSPECHA DE PSEUDOTUMOR, en el cual

[14] el CENTELLOGRAMA DMSA con tecnecio mostrará una imagen

[15] CALIENTE correspondiente a

[16] LOBULACION FETAL O HIPERTROFIA DE PIRAMIDE o

[17] FRIA confirmando un TUMOR RENAL e indicando la necesidad de

[12] CIRUGIA previa ESTADIFICACION.

[18] SOSPECHA DE ONCOCITOMA, por una imagen redondeada y homogénea con un centro hipodenso (cicatriz), en el cual

[19] la ANGIORESONANCIA o la ARTERIOGRAFIA (opcionales) demuestran

[20] una IMAGEN en forma de rayos de rueda de carro, debida a los vasos que convergen desde un definido borde lúcido,

[12] debiendo indicarse la CIRUGIA previa ESTADIFICACION.

[38] Si la masa es definitivamente QUISTICA, no se requiere más estudio para confirmar

[39] un QUISTE SIMPLE

[21] Si la masa es DUDOSA,

[22] la TAC demostrará un QUISTE SIMPLE O COMPLICADO según la clasificación de BOSNIAK (ver CUADRO 2)

[23] BOSNIAK 1, confirmando

[39] un QUISTE SIMPLE

[24] BOSNIAK 2, en el cual se estudiará

[25] la posibilidad de un ABSCESO renal u otros procesos infecciosos o inflamatorios.

[26] BOSNIAK 3, en el cual podrá indicarse

[12] la CIRUGIA o

[27] la RMN CON GADOLINIO (opcional) mostrará que la imagen

[28] NO REFUERZA, pudiendo pasar el paciente a

[29] CONTROL o

[36] REFUERZA, orientando a la presencia de un CARCINOMA RENAL e indicando la necesidad de

[12] CIRUGIA previa ESTADIFICACION o es

[30] DUDOSA, en cuyo caso, además del cuadro clínico y los hallazgos de los estudios por imágenes ya realizados (eco, TAC), podrá efectuarse

[12] CIRUGIA previa ESTADIFICACION o

[31] una PUNCION (opcional) podrá informar la existencia de

[32] CELULAS INFLAMATORIAS, orientando hacia

[33] un ABSCESO RENAL o
PIELONEFRITIS

XANTOGRANULOMATOSA o de

[34] PUNCION NO CONCLUYENTE (posible falso negativo, material insuficiente o no representativo) en cuyo caso deberá considerarse

[12] la CIRUGIA previa ESTADIFICACION.

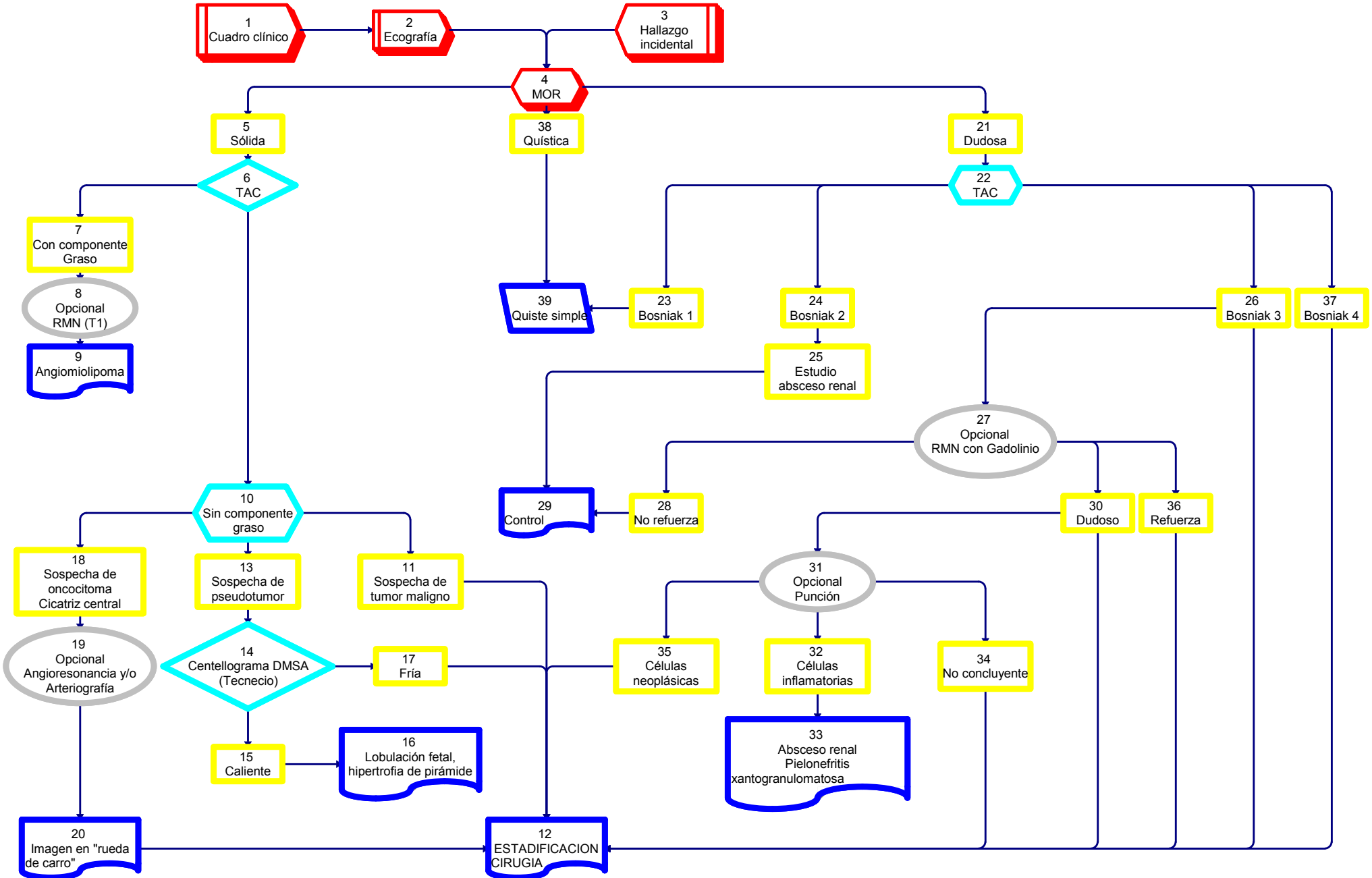
[35] CELULAS NEOPLASICAS, confirmando un CARCINOMA RENAL e indicando la necesidad de

[12] CIRUGIA previa ESTADIFICACION.

[37] BOSNIAK 4, generalmente un CARCINOMA RENAL e indicando la necesidad de

[12] CIRUGIA, previa ESTADIFICACION.

1 TUMORES RENALES Diagnóstico



2

MASAS QUISTICAS RENALES
Clasificación de BOSNIAK

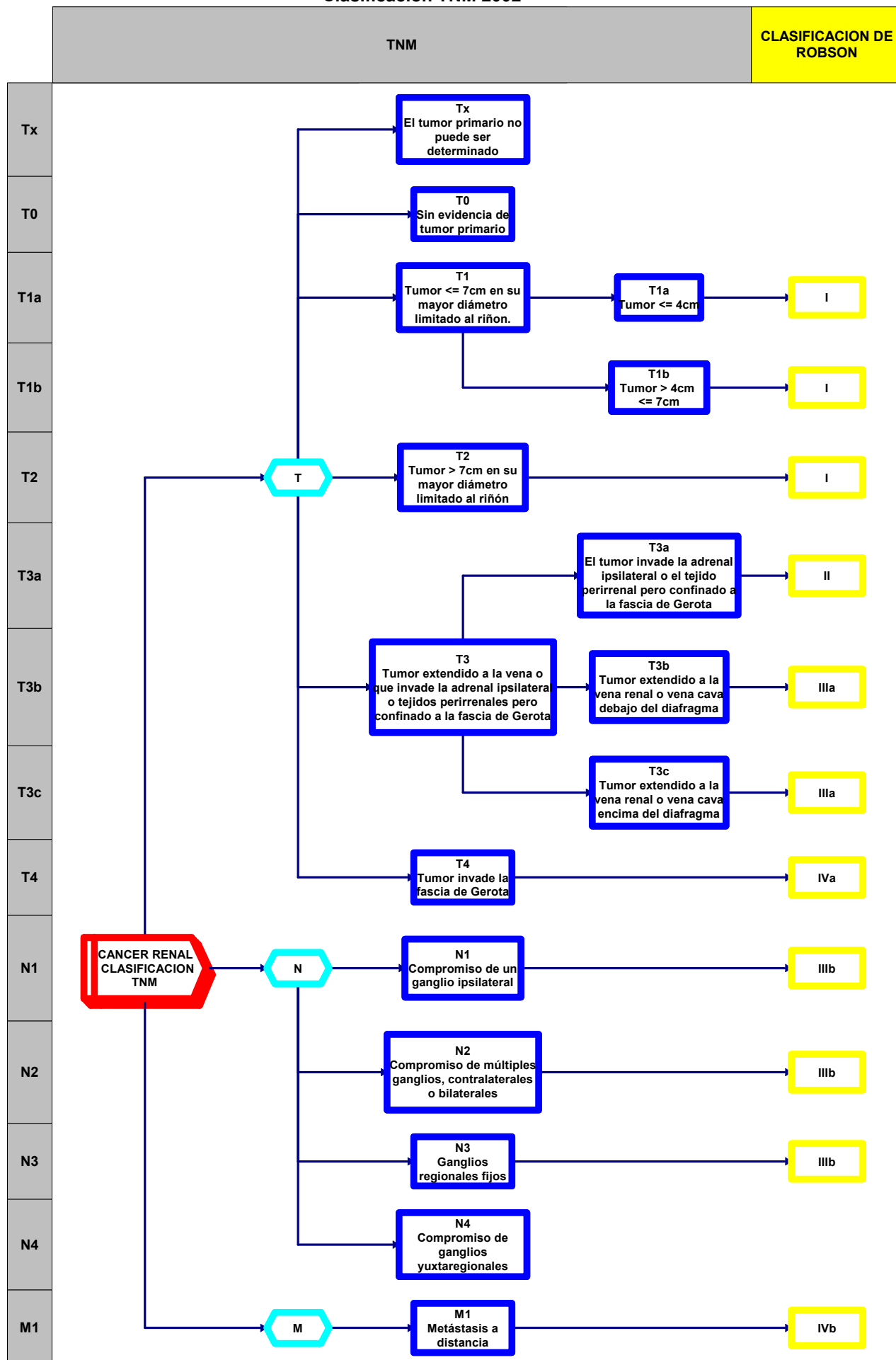
MASAS QUISTICAS RENALES
Clasificación de BOSNIAK

TIPO	IMAGEN	Pared	Tabiques	Calcificaciones	Densidad precontraste UH	Refuerzo	DIAGNOSTICO DIFERENCIAL	CLASE	TRATAMIENTO
I	Quiste no complicado	Fina	No	No	0-20	No	Quiste simple	Benigno	No
II	Ligera complejidad	Fina	No Algunos	Mínimas	0-20	No	Quiste simple Absceso renal	Benigno	Control periódico
III	Compleja	Engrosada	Varios	Moderadas	0-20	No	Quiste multilocular Carcinoma necrótico Carcinoma quístico Absceso renal Pielonefritis xantogranulomatosa	40-60% maligno	Cirugía Opcional Punción
IV	Muy Compleja	Gruesa	Muchos	Gruesas	Mayor 20	Sí	Carcinoma quístico	Maligno	Cirugía

Modificado de Bosniak, M. The current radiological approach to renal cyst. Radiology 158:1-10, 1986

3
CANCER RENAL
Clasificación TNM 2002

3
CANCER RENAL
 Clasificación TNM 2002



**TUMORES RENALES
TRATAMIENTO
ANGIOMIOLIPOMA**

[1] CONFIRMADA LA EXISTENCIA DE UN ANGIOMIOLIPOMA, ESTE PUEDE SER

[2] MENOR DE 4 CM Y NO COMPLICADO, que pasará a

[3] CONTROL

[4] MAYOR DE 4 CM, donde debido a los riesgos de complicación que presenta se recomienda

[5] la CIRUGIA CONSERVADORA de ser factible o

[6] EVENTUAL NEFRECTOMIA

[7] DUDOSO, en el cual se realiza la exploración quirúrgica y

[5] CIRUGIA CONSERVADORA de ser factible o

[6] EVENTUAL NEFRECTOMIA

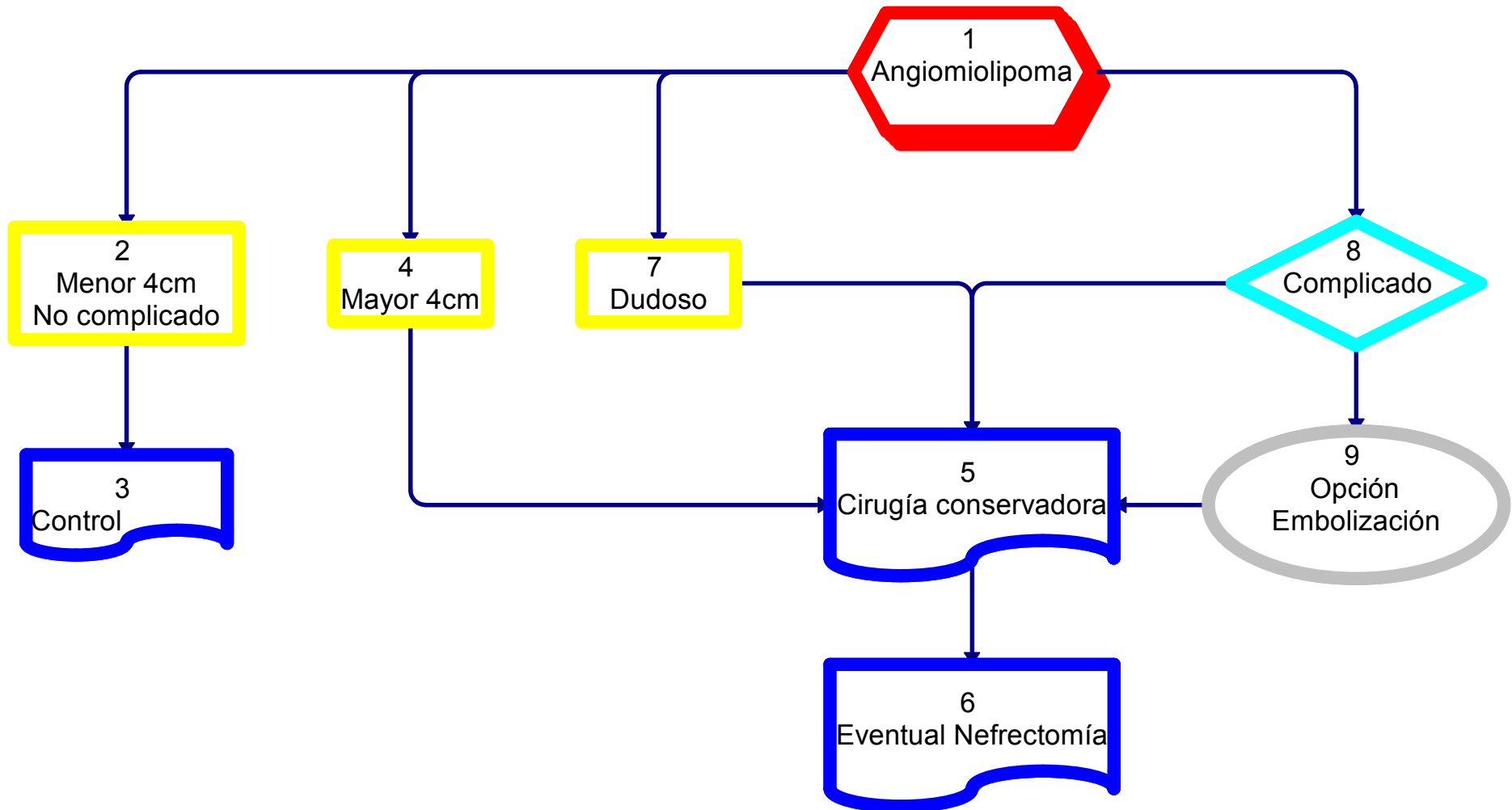
[8] COMPLICADO por hemorragia, pudiendo realizarse su

[9] EMBOLIZACION (opcional) o recurrirse a

[5] CIRUGIA CONSERVADORA de ser factible, o

[6] EVENTUAL NEFRECTOMIA

4
TUMORES RENALES
Tratamiento
ANGIOMIOLIPOMA



5
TUMORES RENALES
TRATAMIENTO
M0

Efectuado el diagnóstico de TUMOR RENAL, se realizan estudios

[1] de ESTADIFICACION, mediante

[2] ANALISIS, incluyendo fosfatasa alcalina y calcemia, HEPATOGRAMA, TAC y/o RADIOGRAFIA DE TORAX, TAC DE ABDOMEN SIN Y CON CONTRASTE

[3] Si la FOSFATASA ALCALINA y/o la CALCEMIA estuvieran ELEVADAS o existiera DOLOR OSEO, se realizará

[4] un CENTELLOGRAMA OSEO.

Estos estudios determinarán la AUSENCIA DE METASTASIS, M0

[5] M0: Ante la AUSENCIA DE METASTASIS el TUMOR RENAL podrá ser evaluado como

[6] ESTADIO T1-T2

[7] MENOR DE 4 CM. con riñón contralateral normal anatómico y funcional, realizando,

[11] si fuera PERIFERICO, NO MULTICENTRICO y con MARGENES NEGATIVOS

[12] CIRUGIA PARCIAL ELECTIVA (nefrectomía parcial)

[13] Como ALTERNATIVA a

[15] la INDICACION PRIMARIA de CIRUGIA RADICAL (nefrectomía radical)

[11] Si no cumpliera con esos requisitos (NO PERIFERICO o MULTICENTRICO o MARGENES POSITIVOS)

[15] Se realizará la CIRUGIA RADICAL

[8] Si fuera MENOR DE 2 CM,

[9] OPCIONALMENTE podrá efectuarse

[10] OBSERVACION

[14] MAYOR DE 4 CM, con indicación de

[15] CIRUGIA RADICAL

[23] con CUALQUIER TAMAÑO, si se tratara de

[24] un MONORRENO, anatómico o funcional o un tumor BILATERAL, previa

[25] ANGIORESONANCIA O ANGIOGRAFIA opcional, se efectuará

[26] CIRUGIA PARCIAL IMPERATIVA

[27] De NO ser FACTIBLE, podrá optarse por

[28] OBSERVACION

[29] EMBOLIZACION selectiva o

[15] CIRUGIA RADICAL

[30] ESTADIO T3-T4

[31] ESTADIO T3a, con indicación de

[15] CIRUGIA RADICAL

[32] ESTADIO T3b-c, en el cual se realizará

[33] un ECODOPPLER, una ANGIORRESONANCIA o una CAVOGRAFIA y ante la existencia de

[34] un TROMBO SUPRADIAPRAGMATICO,

[35] previa ECOGRAFIA TRANSESOFIGICA o de

[36] un TROMBO INFRADIAPRAGMATICO

[37] se realizará la CIRUGIA DEL TROMBO y

[15] la CIRUGIA RADICAL

[38] ESTADIO T4 en el cual está indicada

[15] la CIRUGIA RADICAL

En todos los casos,

[15] la CIRUGIA RADICAL se complementará con

[16] LINFADENECTOMIA REGIONAL de estadificación y

[17] SUPRARRENALECTOMIA en tumores de POLO SUPERIOR

[18] En caso de paciente INOPERABLE o

[19] En caso de TUMOR IRRESECABLE, CIRUGÍA INCOMPLETA, o de MARGENES POSITIVOS,

[26] está indicada la RADIOTERAPIA

[20] Si el tumor fuera un T3a, T4 o con GANGLIOS POSITIVOS,

[21] En forma OPCIONAL

[26] Está indicada la RADIOTERAPIA

[22] En caso de RECURRENCIA LOCAL, está indicada

[23] la CIRUGIA DE RESCATE y

[24] En forma OPCIONAL

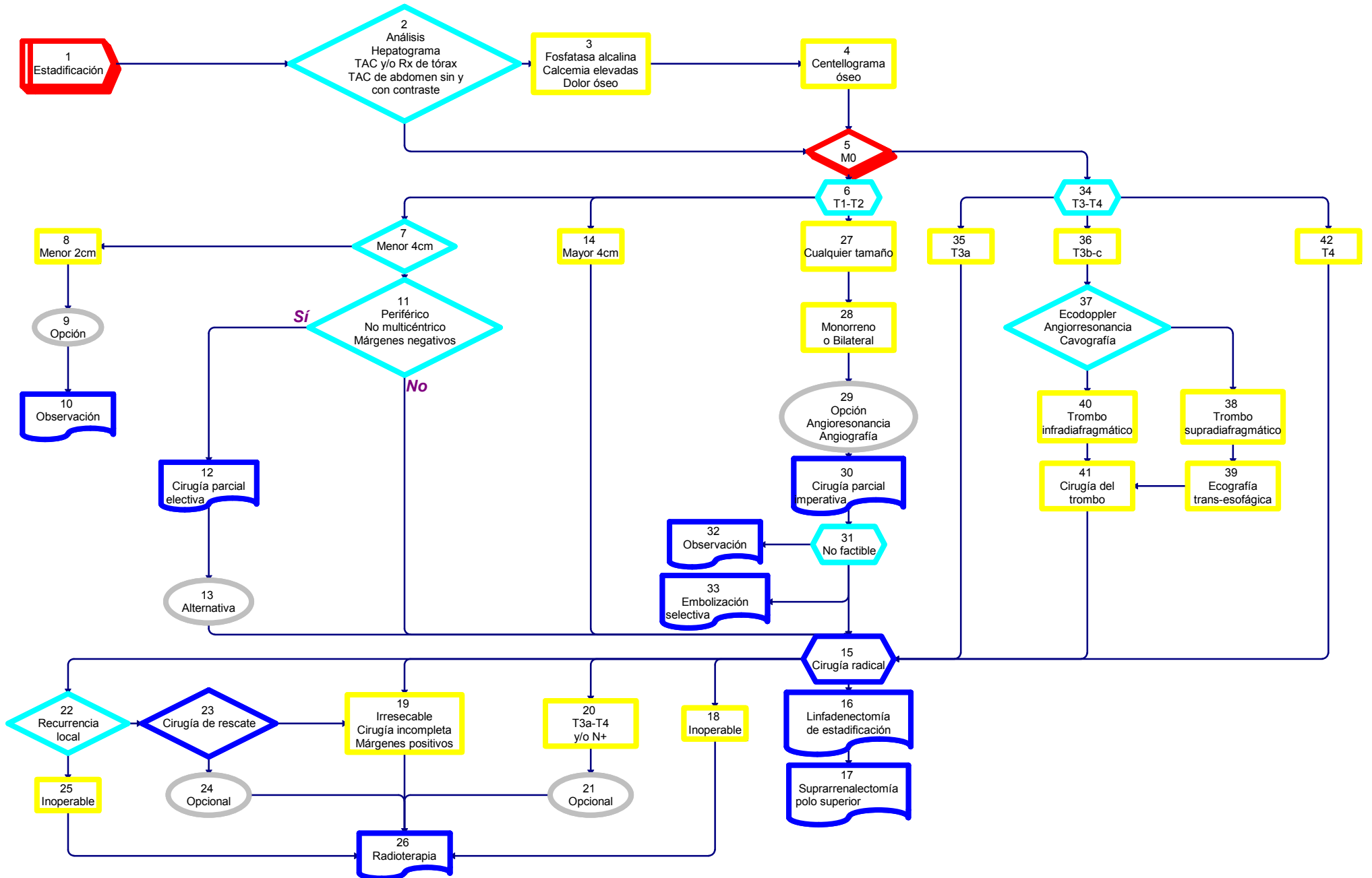
[26] la RADIOTERAPIA.

[19] Si el TUMOR fuera IRRESECABLE, la CIRUGÍA INCOMPLETA o los MARGENES POSITIVOS o

[25] Si el paciente fuera INOPERABLE,

[26] está indicada la RADIOTERAPIA.

5
TUMORES RENALES
Tratamiento
M0



TUMORES RENALES

TRATAMIENTO

M1

Efectuado el diagnóstico de TUMOR RENAL, se realizan ESTUDIOS

[1] de ESTADIFICACION, mediante

[2] ANALISIS, incluyendo fosfatasa alcalina y calcemia, HEPATOGRAMA, TAC y/o RADIOGRAFIA DE TORAX, TAC DE ABDOMEN CON Y SIN CONTRASTE y

[3] En caso de detectar METASTASIS o

[4] Si la FOSFATASA ALCALINA y/o la CALCEMIA estuvieran ELEVADAS o existiera DOLOR OSEO, se realizará

[7] CENTELLOGRAMA OSEO y

[5] En caso de METASTASIS PULMONAR se agregará

[6] TAC de CEREBRO

Estos estudios determinarán la EXISTENCIA DE METASTASIS, M1

[8] M1: Ante la presencia de METASTASIS, las mismas podrán ser evaluadas

[9] CUALQUIERA SEA EL T, como

[10] METASTASIS en ORGANO UNICO,

[11] IRRESECABLE o paciente INOPERABLE, en cuyo caso se indicará

[12] INMUNOTERAPIA con Interferón alfa-2 recombinante (IFN) e Interleukina-2 (IL) o QUIMIOTERAPIA o AGENTES INHIBIDORES DE LA TIROSINKINASA (TKI) y

[17] en caso de METASTASIS OSEA o CEREBRAL

[25] RADIOTERAPIA.

[13] RESECABLE, en cuyo caso se realizará

[14] la NEFRECTOMÍA RADICAL,

[15] la CIRUGIA DE LA METASTASIS y

[16] en forma OPCIONAL

[12] la adyuvancia mediante INMUNOTERAPIA (IFN-IL) o QUIMIOTERAPIA o agentes inhibidores de la tirosinquinasa (TKI).

[17] Si la METASTASIS fuera OSEA o CEREBRAL,

[25] estará indicada la RADIOTERAPIA

[18] METASTASIS MULTIPLE

[19] En ORGANOS MULTIPLES, cuyo tratamiento será

[20] la INMUNOTERAPIA (IFN-IL) o QUIMIOTERAPIA o AGENTES INHIBIDORES DE LA TIROSINKINASA (TKI),

[21] el TRATAMIENTO SINTOMATICO y de las COMPLICACIONES a medida que se presenten.

[22] En caso de METASTASIS OSEAS

[23] están indicados los BIFOSFONATOS.

[24] En caso de DOLOR OSEO o RIESGO DE FRACTURA, está indicada

[25] la RADIOTERAPIA local.

[26] De existir COMPRESION MEDULAR se realizará

[25] RADIOTERAPIA y

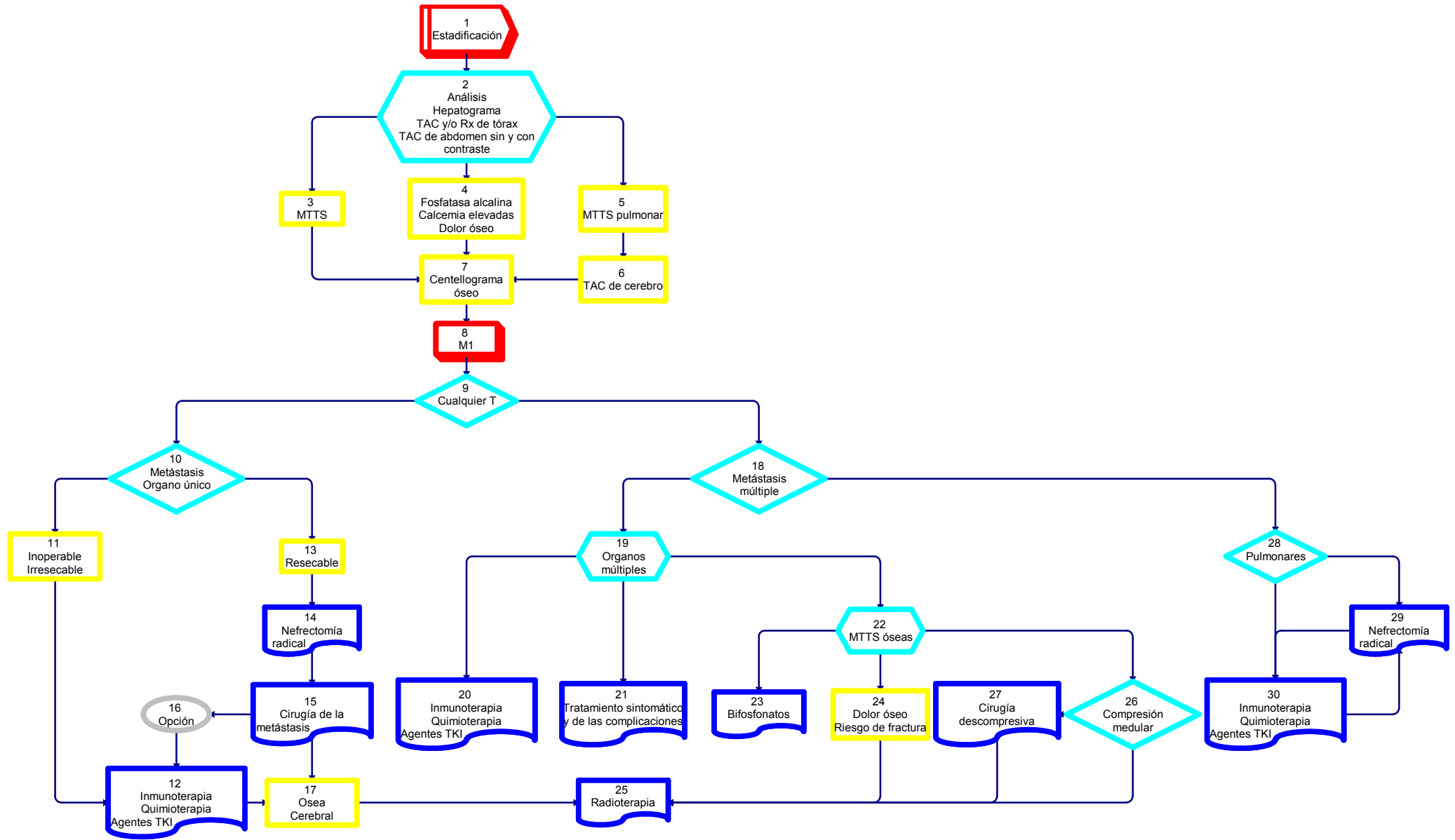
[27] CIRUGIA DESCOMPRESIVA previa si fuera factible y necesario.

[28] En caso de METASTASIS MULTIPLES PULMONARES, está igualmente indicada

[29] la NEFRECTOMIA RADICAL y

[30] tratamiento PREVIO y/o POSTERIOR a la misma mediante INMUNOTERAPIA (IFN-IL) o QUIMIOTERAPIA o AGENTES INHIBIDORES DE LA TIROSINKINASA (TKI)

6
TUMORES RENALES
Tratamiento
M1



7
TUMORES RENALES
Seguimiento

7 TUMORES RENALES Seguimiento

FRECUENCIA	ESTADIOS BAJOS	ESTADIOS ALTOS	PERIODO
3 MESES	Análisis Rx. Tórax	Análisis Rx. Tórax TAC abdomen y pelvis	1 AÑO
6 MESES	Análisis Rx. Tórax TAC abdomen y pelvis	Análisis Rx. Tórax	
9 meses		Análisis Rx. Tórax TAC abdomen y pelvis	
12 MESES	Análisis Rx. Tórax TAC abdomen y pelvis	Análisis Rx. Tórax.	
3 meses		Análisis Rx. Tórax TAC abdomen y pelvis.	2 y 3 años
6 MESES	Análisis Rx. Tórax	Análisis Rx. Tórax.	
9 meses		Análisis Rx. Tórax TAC abdomen y pelvis.	
12 MESES	Análisis Rx. Tórax TAC abdomen y pelvis	Análisis Rx. Tórax.	
ANUAL		Análisis Rx. Tórax TAC abdomen y pelvis	Más de 3 años
BIENAL	Análisis Rx. Tórax TAC abdomen y pelvis		



Consenso Nacional Inter-Sociedades para el Diagnóstico y Tratamiento de las Neoplasias Renales

Asociación Médica Argentina
Federación Argentina de Urología
Instituto de Oncología Angel H. Roffo
Sociedad Argentina de Cancerología
Sociedad Argentina de Patología
Sociedad Argentina de Terapia Radiante Oncológica
Sociedad Argentina de Urología

