



**Programa Nacional de Consensos Inter-Sociedades  
Programa Argentino de Consensos de Enfermedades Oncológicas**

# **CONSENSO NACIONAL INTER-SOCIEDADES SOBRE MANEJO DE LAS MASAS ANEXIALES**

**- Diciembre de 2012 -**

Instituciones Participantes:

**Asociación Médica Argentina**  
**Academia Argentina de Cirugía**  
**Sociedad Argentina de Patología**  
**Sociedad Argentina de Radiología**  
**Asociación Argentina de Cirugía**  
**Sociedad Argentina de Cancerología**  
**Asociación Argentina de Ginecología Oncológica**  
**Sociedad Argentina de Terapia Radiante Oncológica**  
**Sociedad de Obstetricia y Ginecología de Buenos Aires**  
**Federación Argentina de Sociedades de Ginecología y Obstetricia**

Convocadas por la Academia Nacional de Medicina, por intermedio del Instituto de Estudios Oncológicos, ante la iniciativa de la Asociación Argentina de Ginecología Oncológica, las entidades autoras, miembros del Programa Argentino de Consensos de Enfermedades Oncológicas y del Programa Nacional de Consensos Inter-Sociedades, avalan este Consenso Multidisciplinario, que aúna los criterios propuestos por los profesionales que se encuentran involucrados en la prevención, diagnóstico y tratamiento de las masas anexiales.

Las Instituciones autoras se comprometen a difundir y promover el uso del contenido de este documento en todas las áreas y entidades responsables del manejo de la Salud, Institutos Nacionales, Provinciales, Municipales, PAMI, Colegios Médicos, entidades de Medicina Prepaga, Obras Sociales, Mutuales, Superintendencia de Seguros de Salud de la Nación, Hospitales de Comunidad, Hospitales Universitarios, demás entidades relacionadas y su aplicación por todos los especialistas del país.



## Manejo de las masas anexiales

**Definición:** Estructura aumentada de tamaño en los anexos uterinos que puede ser palpada en el examen bimanual o visualizada en imágenes<sup>1</sup>.

La correcta evaluación preoperatoria de las masas anexiales es fundamental para un adecuado abordaje quirúrgico. La prevalencia de malignidad varía en las distintas series publicadas. Los ginecólogos de atención primaria deberán siempre considerar la posibilidad de un cáncer ovárico subyacente en pacientes de cualquier grupo etario que presentan una masa anexial<sup>2</sup>. Dado que existe una fuerte evidencia de que su abordaje primario encarado por un equipo de ginecólogos oncólogos mejora significativamente el pronóstico de estas mujeres, resulta fundamental considerar apropiadamente los criterios de sospecha para enfermedad maligna para su oportuna derivación<sup>3</sup>.

La sospecha de enfermedad maligna se basa en:

### a) Criterios clínicos:

- Antecedentes familiares de cáncer de mama, ovario y colon.
- Edad de la paciente: Joven para tumores germinales, postmenopáusicas para los epiteliales.
- Bilateralidad
- Masas fijas ó sólidas.
- Ascitis
- Marcadores tumorales elevado:
  - ✓ Tumores epiteliales: CA 125 (Tener en cuenta que en estadio I solamente se presenta elevado en el 50% de los casos) CA 19.9 (elevado en tumores mucinosos).
  - ✓ Tumores germinales:  $\alpha$ -fetoproteína (AFP), subunidad  $\beta$  de gonadotropina coriónica humana (BHCG), láctico-dehidrogenasa (LDH).

Los marcadores tumorales no dan diagnóstico ni son específicos pero su elevación puede ayudar a caracterizar la neoplasia ovárica.

### b) Factores de riesgo:

- Nuliparidad
- Historia de esterilidad
- Antecedentes personales de endometriosis ovárica

### c) Criterios imagenológicos

#### 1) Ecografía

Es la primera modalidad de imágenes utilizada para identificar y caracterizar las masas anexiales<sup>4</sup>. La ecografía transvaginal (ETV) permite evaluar mejor las masas pélvicas por la resolución del transductor pero tiene un campo de visión más limitado que la ecografía transabdominal (ETA). La ETA es preferible para masas grandes y/o cuando los ovarios están desplazados por un útero leiomiomatoso aumentado de tamaño.

Ante la sospecha clínica de masa anexial el primer examen por imágenes a solicitar es una ETV, siendo la ETA complementaria.

Los criterios ecográficos sospechosos de malignidad son:

- a) Masa sólida heterogénea
- b) Presencia de proyecciones papilares en una lesión quística
- c) Presencia de tabiques gruesos (> 3 mm), irregulares y/o convergentes

Doppler: es una herramienta adicional a la caracterización morfológica que determina el flujo vascular presente en la lesión y el patrón de onda espectral para evaluar el grado de resistencia arterial en la misma (masa hipervascularizada o flujo vascular en proyecciones papilares).

## 2) Resonancia Magnética (RM)

Se utiliza principalmente como herramienta para la resolución de problemas cuando hay una masa anexial ecográficamente indeterminada. Resulta particularmente útil, por su gran caracterización tisular, en mujeres en edad fértil o embarazadas para diferenciar entre lesiones benignas, más frecuentes a esta edad, de malignas.

Para obtener información diagnóstica debería realizarse en equipos de alto campo (1.5 o 3 Teslas), con protocolos de exploración específicos para masa anexial. Los equipos de bajo campo y los abiertos no se recomiendan para la realización de estos estudios.

Debe solicitarse con contraste endovenoso (Gadolinio), excepto contraindicaciones (embarazo, insuficiencia renal). La secuencia T1 con supresión grasa permite el diagnóstico diferencial entre el componente hemático y el tejido graso, formando parte del protocolo de exploración.

## 3) Tomografía Computada (TC)

No es de elección en la evaluación de masas anexiales por ser un método con radiación ionizante y de menor resolución/caracterización tisular, que no aporta información adicional a la evaluación ecográfica.

d) Punción citológica diagnóstica: No es recomendable por no ser suficientemente segura para la evaluación diagnóstica de la masa anexial y tener alto riesgo de rotura y diseminación potencial<sup>5-6</sup>.

## Diagnóstico diferencial

- ✓ Quistes funcionales simples o hemorrágicos.
- ✓ Endometrioma.
- ✓ Quistes luteínicos.
- ✓ Embarazo ectópico.
- ✓ Abscesos tubo-ováricos.
- ✓ Quistes paratubarios.
- ✓ Quistes de inclusión peritoneal.
- ✓ Miomas pediculados.
- ✓ Absceso o tumor apendicular.
- ✓ Absceso diverticular.
- ✓ Masa anexial maligna, primaria o secundaria.

## Abordaje Quirúrgico:

Si se sospecha masa anexial maligna, el abordaje inicial debería preferentemente ser por laparotomía. El uso de la laparoscopia debe quedar reservado para pacientes seleccionadas y en manos de un cirujano entrenado en ginecología oncológica laparoscópica, sabiendo que es más frecuente la rotura de la masa anexial cuando se emplea esta vía de abordaje<sup>7</sup>.

## Masa Anexial y Embarazo:

En la mayoría de los casos clínicos el manejo es expectante, dado que solamente el 1%-2% de las masas anexiales diagnosticadas durante el embarazo, son malignas<sup>8</sup>.

Indicación de intervención quirúrgica durante la gestación:

1. Persistencia de las mismas con un tamaño mayor de 5 cm.
2. Sospecha de malignidad (10% aproximadamente de las masas anexiales operadas durante el embarazo son malignas, siendo los tipos de tumor más frecuente de células germinales o de bajo potencial de malignidad)<sup>8-9</sup>.
3. Tamaño suficiente que pueda producir complicación (rotura o torsión), o dificultades obstétricas (tumor previo).

En caso de indicación de cirugía, la misma debería realizarse en lo posible al comienzo del segundo trimestre para disminuir las complicaciones en el embarazo en curso. Debe tenerse en cuenta que, en principio, el embarazo no constituye contraindicación para el empleo de la laparoscopia como vía de acceso<sup>10</sup>.

### **Biopsia intraoperatoria de masa anexial:**

Es importante la presencia del patólogo dentro del quirófano para que observe la relación del tumor con otros órganos, ovario contralateral, útero e implantes peritoneales. Si la cirugía fuera laparoscópica deberá observar el monitor y evaluar a través del mismo el útero, el ovario contralateral y la cavidad peritoneal.

Datos imprescindibles al momento de la cirugía:

- Edad
- Antecedentes generales y ginecológicos
- Cirugías previas
- Tumores preexistentes
- Marcadores tumorales séricos
- Presencia de ascitis (estudio diferido del líquido)

### **Informe anatomopatológico intraoperatorio**

Deberá definir: Benigno - Maligno - Diferido

Epitelial – no epitelial

Sospecha de metástasis ovárica de otro tumor primario

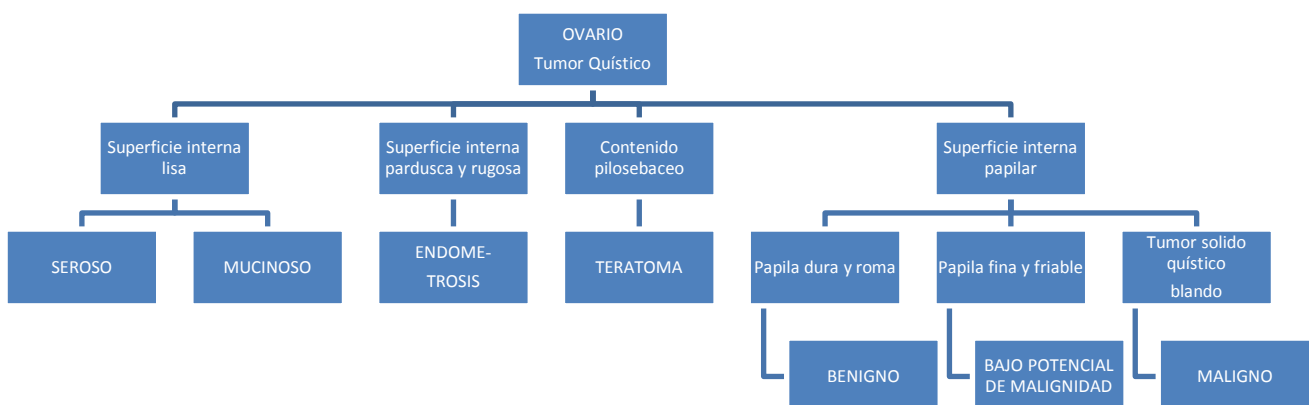
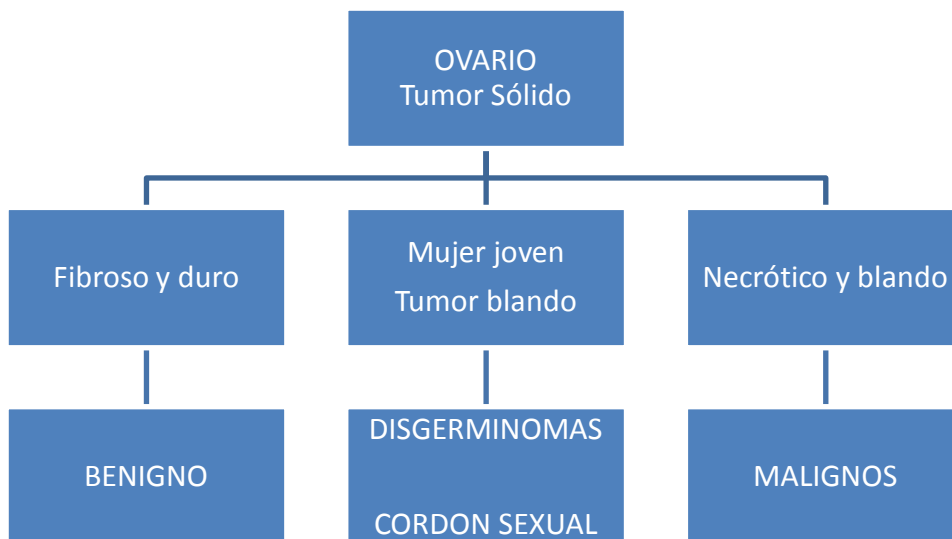
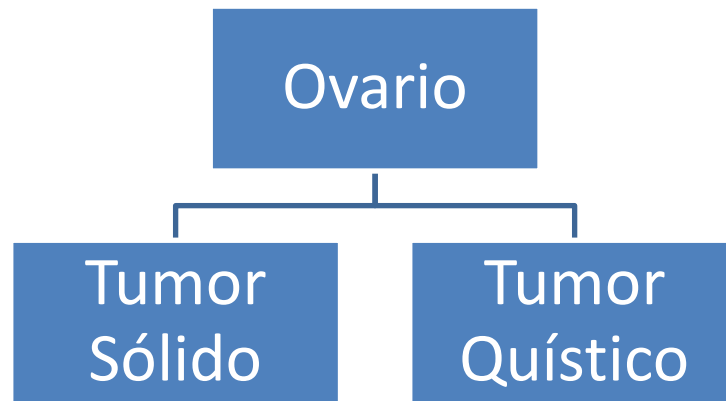
### **Macroscopía**

El manejo macroscópico intraoperatorio del tumor es fundamental para definir un diagnóstico, junto con el examen citológico e histológico.

Medir la pieza antes de cortar. Estudiar la pieza buscando soluciones de continuidad, micropapilas, zonas irregulares o despulidas. Si hay trompa, observar la superficie tubaria y desplegar el ligamento tubo-ovárico evaluando a trasluz. Cortar por el diámetro mayor cada 3 mm y si es quístico evacuar el contenido lavando con agua caliente. Evaluar color, consistencia y textura. Hacer citología y corte de zonas sospechosas de 1 a 4 áreas (sólidas, papilares, heterogéneas).

Un porcentaje variable de especímenes se evalúa solo con macroscopía, a criterio del patólogo. En los implantes siempre deben hacerse cortes por congelación. No contestar por citología por posibles errores (Ej: hiperplasia mesotelial reactiva).

### **Abordaje macroscópico práctico de la biopsia intraoperatoria de ovario:**



*Este cuadro es un primer pensamiento al abordar los tumores ováricos. Presenta numerosas excepciones que serán detalladas en los siguientes módulos.*

## Manejo intraoperatorio en cirugía laparoscópica.

Examen visual; examen minucioso de la superficie externa y de la interna. Raspado y extendido citológico; en casos seleccionados, corte por congelación.

### Referencias:

1. Myers ER y col. Management of Adnexal Mass. AHRQ Publication No. 06-E004 February 2006.
2. Tien Le y col. Initial evaluation and referral guidelines for management of pelvic/ovarian masses. *J Obstet Gynaecol Can* 2009; 31 (7):668-673.
3. Dearking AC y col. How relevant are ACOG and SGO guidelines for referral of adnexal mass? *Obstet Gynecol* 2007; 110:841.
4. Douglas L. Brown et al: Adnexal Masses: US Characterization and Reporting 1 *Radiology*: Volume 254: Number 2—February 2010.
5. Vergote I y col. Prognostic Importance of degree of differentiation and cyst rupture in stage I invasive epithelial carcinoma. *Lancet* 2001; 357:176–182.
6. Higgins RV y col. Comparison of fine-needle aspiration cytologic findings of ovarian cysts with ovarian histologic findings. *AM J Obstet Gynecol* 1999; 180:550.
7. Maiman M y col. Laparoscopic excision of ovarian neoplasms subsequently found to be malignant. *Obstet Gynecol* 1991; 77:563.
8. Leiserowitz GS y col. Adnexal masses in pregnancy : how often are they malignant ? *Gynecol Oncol* 2006; 101:315.
9. Hoffman MS y col. Adnexal masses in pregnancy. *OBG Management* 2007; 19:27.
10. Whitecar MP y col. Adnexal masses in pregnancy :a review of 130 cases undergoing surgical management . *Am J Obstet Gynecol* 1999; 181:19.
11. Medeiros LR y col. Accuracy of frozen section analysis of ovarian tumors: A systematic quantitative review. *Int J Gynecol Cancer*. 2005; 15(2):192-202.

### Lecturas recomendadas de imágenes:

- 1) Chen M y col. Differentiation between malignant and benign ovarian tumors by magnetic resonance imaging. *Chin Med Sci J*. 21(4):270-5, 2006.
- 2) Hricak H y col. Complex adnexal masses: detection and characterization with MRI-multivariate analysis. *Radiology* 2000;214:39-46.
- 3) Kinkel K y col. Indeterminate ovarian mass at US: incremental value of second imaging test for characterization-meta analysis and Bayesian analysis. *Radiology* 2005; 236:85-94.
- 4) Kinkel K y col. US characterization of ovarian masses: a meta analysis. *Radiology* 2000;217:803-811.
- 5) Laing FC and Allison SJ. US of the Ovary and Adnexa: To Worry or Not to Worry?. *Radiographics* 2012; 32:1621-1639.

**Acto de Firma y Presentación**

**CONSENSO NACIONAL INTER-SOCIEDADES  
SOBRE MANEJO DE LAS MASAS ANEXIALES**

- Diciembre de 2012 -

  
**Asociación Médica Argentina**

  
**Academia Argentina de Cirugía**

  
**Sociedad Argentina de Patología**

  
**Sociedad Argentina de Radiología**

  
**Asociación Argentina de Cirugía**

  
**Sociedad Argentina de Cancerología**

  
**Asociación Argentina de  
Ginecología Oncológica**

  
**Sociedad Argentina de Terapia  
Radiante Oncológica**

  
**Sociedad de Obstetricia y  
Ginecología de Buenos Aires**

  
**Federación Argentina de Sociedades  
de Ginecología y Obstetricia**

  
**Academia Nacional de Medicina**

Miércoles 10 de abril de 2013, 19hs

Aula Biblioteca, Academia Nacional de Medicina, Pacheco de Melo 3081, CABA

